

Bir torakoomfalopaguslu birleşik ikiz olgusu

Ata ERDENER, Hüseyin İLHAN, İbrahim ULMAN, İhsan NUMANOĞLU
Ege Üniversitesi Tıp Fakültesi Çocuk Cerrahisi Anabilim Dalı, İzmir

Summary

Conjoined thoracoomphalopagus twins

Conjoined twins are very rare forms of congenital anomalies and thoracoomphalopagus is the most common variety of them. A new female thoracoomphalopagus case and the attempt to separate it is described. Nothing extraordinary was noted in the history of twins weighing totally 3650 g. They had a common ruptured omphalocell through which apparently infected bowels were exposed at the inferior margin of the midline thoracoabdominal fusion. Cardiac monitoring revealed synchronous heart rhythms of twins simulating a single heart rhythm. Conjoined twins were taken to operating theatre after completing the high priority di-

agnostic and supportive measures. Laparotomy and thoracotomy were performed at the fusion site. At the exploration, a single common heart having common atria and common ventricles, with double great vessels were found. Gastrointestinal system, liver and biliary system also had fused parts. Separation of other organs were possible, but cardiac arrest developed in the attempt of clamping great vessels for the separation of heart although the smaller one of the babies was sacrificed. Cardiopulmonary resuscitation was ineffective and both of the babies died before closure. Conjoined hearts of thoracoomphalopagus twins are still the major cause of high mortality among these cases.

Key words: Conjoined twings, thoracoomphalopagus

Giriş

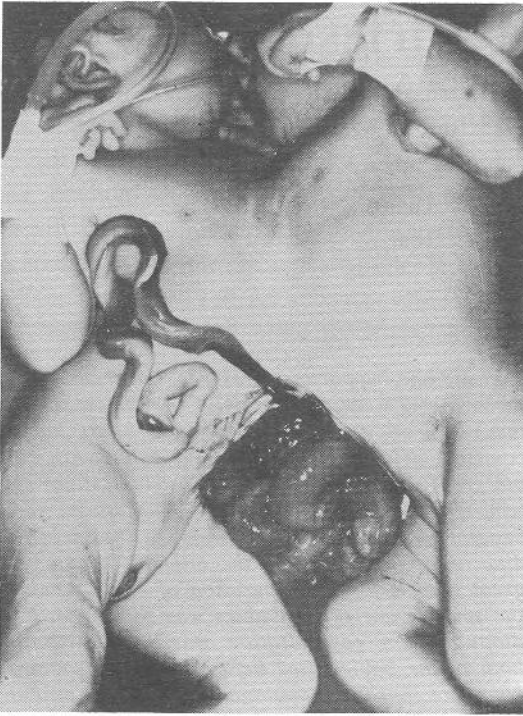
Birleşik ikizler konjenital anomalilerin çok ender görülen bir formunu oluşturur. Literatürde bilinen en eski birleşik ikiz olgusunun 1100 yılında İngiltere'de dünyaya geldiği bildirilmiştir (8). Bu olgular erişkin yaşa kadar birleşik olarak yaşamışlardır. Konu ile ilgili anlamlı ilk bilimsel inceleme 1678'de Paré tarafından yapılmıştır (8). Birleşik ikizlerde ilk cerrahi ayırma girişimini 1689'da Farius gerçekleştirmiş, ancak iyi dokümanite edilmemiş olan bu olguların yaşatılmadığı bildirilmiştir (6). Başarılı olan ilk ayırma işlemi 1689'da Konig'e ait olup bundan sonra günümüze kadar 100 den fazla başarılı ayırma girişimi bildirmiştir (6,8).

Birleşik ikizler, Barnum tarafından 1811'de Siam'da doğan olgulardan esinlenerek "Siam ikizleri" olarak da anılmışlardır (8). Ancak bu terim günümüzde terk edilmiştir. Ülkemizde bir iski-

pagus, bir kraniopagus ve üç torakoomfalopagus olmak üzere beş birleşik ikiz olgusu görüldüğü saptanabilmiştir (2,7,9). Bu yazıda cerrahi olarak ayrılmaya çalışılan bir torakoomfalopagus olgusu sunulmuştur.

Olgu Sunumu

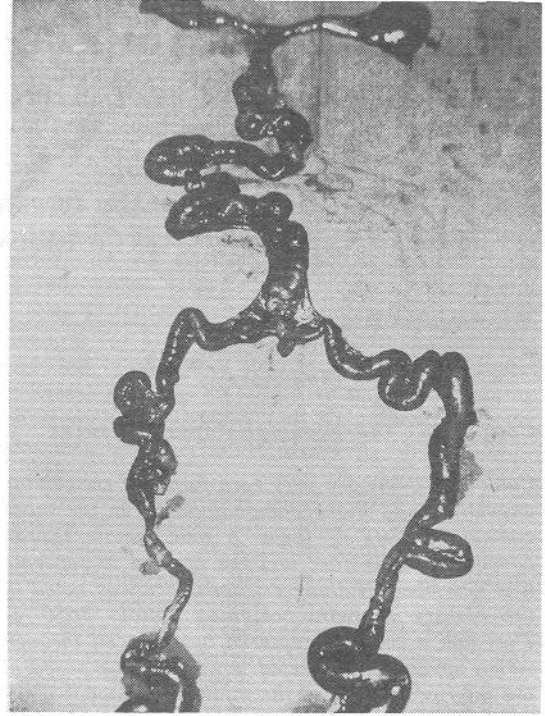
24 saat önce bir ilçe devlet hastanesinde sec. sezaryen ile doğan, bir günlük izlemiden sonra kliniğimize gönderilen birleşik ikizler acilen yatırıldı. Öyküde; gebelik süresinin normal olduğu, şüpheli hastalık geçirme veya ilaç kullanma olayının bulunmadığı, anne ile baba arasında kan akrabalığı olmadığı ve ailenin düşük bir sosyoekonomik çevreden geldiği öğrenildi. Ailesel hastalık izine rastlanmadı. Fizik bakıda; herikisi de kız olan ikizlerin toplam ağırlığı 3650 gm, boyları 43 cm ve 40 cm, baş çevreleri 31 cm ve 30 cm, göğüs çevreleri 25 cm ve 25 cm bulundu. Bebeklerde manubrium sterni düzeyinden başlayıp umbilicusa kadar devam eden torakoomfalopagus anomalisi ve karındaki birleşme yerinde 15x12 cm boyutlarında, üzerinden tek bir umbilikal kordonun çıktığı ve alt bölümünden rüptüre olmuş omfalosel gözlemlendi. Omfaloseldeki defektten ince barsakların dışarıya çıktığı, ödemli ve yer yer fibrinli oldukları görüldü (Resim 1). Daha iri olan bebeğin sol



Resim 1. Torakoomfalopaguslu birleşik ikizler

bacak ve ayağı ödemli ve siyanoze idi. Oskültasyonda kalp sesleri 142/dk ve heriki bebekten senkron olarak duyuldu. EKG monitöründe tek kardiyak ritim izlendi. Bebeklerde başka ek anomali gözlenmedi.

İkizler yenidoğan yoğun bakım ünitesine alınarak IV. sıvı resüsitasyonuna başladı. Mesane ve nazogastrik kateterizasyon uygulandı. Seftriakson 80 mg/kg ile enfeksiyon profilaksisi yapıldı. Olguda rüptüre omfalosel bulunması nedeniyle ileri incelemeler yapılamadan, acil girişime karar verildi. Anestezi için iki ayrı Mapleson-D (Bain) sistemi hazırlandı. Heriki bebek ayrı ayrı entübe edilerek, anestezi oksijen azot protoksit ve düşük konsantrasyonda fluothane ile sürdürüldü. Gerekli deri temizliği ve örtüleme sonra füzyonun karın bölümü ve daha sonra sternotomi yapılarak göğüs bölümü açıldı. Eksplozasyonda kalbin orta hatta vertikal yerleşimli ve tek olduğu, sol ventrikülden biri büyük diğeri küçük iki aortun çıktığı, atrium ve ventriküllerin kendi aralarında ortak olduğu görüldü. Karında iki normal görünümü mide bulunduğu, duodenumun 1. kıtasında birleşerek Meckel divertikülüne kadar tek ince barsak halinde devam ettiği ve Meckel divertikülünden sonra tekrar ayrı-larak çift distal ileum, appendiks ve kolon oluştuğu görüldü (Resim 2) Karaciğerin medialden birleşik olduğu, iki safra kesesi ve iki sistik kanalın birleşerek oluşturduğu tek koledokun birleşik duodenuma açıldığı saptandı. Solunum sistemi ve ürogenital sistemde anomali gözlenmedi. Barsaklar ve karaciğer düşük ağırlıklı bebek aleyhine olacak



Resim 2. Birleşik gastrointestinal sistem

şekilde ayrıldı. Bu sırada gelişen kardiyak aritmi ve arrest tedaviye cevap vermedi. Internal kardiyak masaj yaparken, kalan toraks duvarı da ayrılarak işlem tamamlandı. Yeterince sürdürülen resüsitasyona yanıt alınmayan olguda exitusa karar verildi. Cerrahi ekipde beş kişinin bulunduğu operasyon 75 dak. sürdü.

Tartışma

Birleşik ikizlerin görülme sıklığı 50000-82000 doğumda bir olarak bildirilmiştir (3,6,8,10,13). Dünyada her yıl yaklaşık altı birleşik ikizin doğduğu sanılmaktadır (10). Birleşik ikizler Wilder, Kiesewetter ve Wotteler tarafından genel olarak dört gruba ayrılmıştır (6,8,13). Ancak O'Neill ve arkadaşları daha ayrıntılı bir sınıflandırma yapmışlardır (8). Buna göre birleşik ikizler iki ana gruba ayrılır:

A. Simetrik Formlar: Bu grupta birleşme yerlerine göre beş ayrı form yer alır.

- Torakopagus: Birleşme göğüs seviyesindedir. Tüm birleşik ikizlerin % 74 ünü oluşturur. Kalp, karaciğer ve üst gastrointestinal sistemde birleşme sözkonusudur.

- Omfalopagus: Göbek seviyesinde birleşme vardır. Tüm birleşik ikizlerin % 0.5 ini oluşturur. Karaciğer ve gastrointestinal sistemde birleşme olabilir. Torakopagusun bir varyantı olarak düşünülmüştür, ancak kardiyak birleşme yoktur.

- Pyopagus: Sakrum seviyesinde yapışıklık vardır. Tüm birleşik ikizlerin % 18 ini oluşturur. medulla spinalis, genitouriner sistem ve rektum-da birleşme sözkonusudur.

- İskiopagus: Pelvis seviyesinde birleşme vardır. Tüm birleşik ikizlerin % 6 sini oluşturur. Genitouriner, rektum ve karaciğerde birleşme sözkonusudur.

- Kraniopagus: Kranium seviyesinde birleşme vardır. Tüm birleşik ikizlerin % 1-2 sini oluşturur. Beyinde birleşme olabilir.

B. Asimetrik Formlar: Heteropagus olarak da adlandırılırlar. Bu grupta parazitik ikizler ve fetus in fetu yer alır.

Birleşik ikizlerin etiolojisi bilinmemektedir. İntrauterin yaşamın 2. haftasında embriyodaki yetersiz bölünme sonucunda oluştuğu sanılmaktadır (8).

Son yıllarda ultrasonografi ile birleşik ikizlerin prenatal tanısı mümkün olmaktadır. Ultrasonografi ile ilk başarılı tanımlama 1977'de yapılmıştır. Polihidramnios prenatal ultrasonografi için yeterli bir endikasyondur.

Tablo I. Birleşik ikiz olgularında preoperatif inceleme yöntemleri (EEG: Elektroensefalogram, NMR: Nükleer manyetik rezonans, BT: Bilgisayarlı tomografi, EKG: Elektrokardiyografi, İVÜ: İntravenöz ürügrafi).

Sistem	Tanı Yöntemleri
Santral sinir sistemi Kardiyak	EEG, Ultrason, NMR, BT EKG Ekokardiyografi, Kateterizasyon
Akciğerler Gastrointestinal (GIS)	Direkt grafi, kan gazları Üst GIS opak grafileri, Lavman opak
Karaciğer Üriner Genital Vasküler İskelet	BT, anjiyografi İVÜ, BTS, sistografi Sistoskopi, vaginografi Aortografi, deri fluorometrisi Direkt grafi, BT

Birleşik ikizlerin in utero tanımlanmasında kullanılan diğer bir tanı yöntemi ekokardiyografidir. Bu yöntem özellikle torakopagusda çok yardımcı olur. Ekokardiyografi ile kardiyak anomalilerin prenatal tanısı da kolaylıkla yapılabilmektedir (8).

Birleşik ikizlerin cerrahi olarak ayrılması bir ekip çalışması gerektirir. Cerrahi ayırmanın başarısı büyük oranda preoperatif inceleme ve planlamaya bağlıdır. Birleşik ikizlerin organ sistemlerinin preoperatif incelemesinde kullanılan tanı yöntemleri Tablo I'de gösterilmiştir.

Komplikasyonsuz olgularda ayırma operasyonu için yaş endikasyonu tartışmalıdır. Bu girişimin erken dönemde yapılmasını önerenler olduğu gibi, 6.-12. aylar arasında yapılmasının daha uygun olacağını savunanlar da vardır (4,5,8,12). Ancak rüptüre omfaloseli, konjestif kalp yetmezliği obstrüktif üropatisi, ağır solunum distresi olan olgularda veya ikizlerden birinin resüsitasyona yanıt vermeyecek derecede ağır veya ölü doğduğu olgularda acil cerrahi girişim endikasyonu vardır (2,4,8,10).

Torakoomfalopagus birleşik ikizlerin en sık görülen formudur. Olguların % 75 inde kalp birleşiktir. % 90 olguda da perikard ortaktır. Ayrıca torakoomfalopagus olgularının % 46 sında gastrointestinal sistemde, % 22 sinde bilier traktüsde ve tümünde karaciğerde birleşme sözkonusudur (3).

Rüptüre omfaloseli nedeniyle yeterli preoperatif incelemeleri yapılamadan ayırma operasyonuna alınan olgumuzda, kalpde, üst gastrointestinal sistemde, bilier traktüs ve karaciğerde birleşme saptandı. Torakoomfalopagus olgularında birleşik kalbe yönelik cerrahi problemler halen çözüm beklemektedir. Birleşme yalnızca atrium seviyesinde ise cerrahi girişimle kalbi ayırmak ve hastayı yaşatmak mümkün olabilir. Ancak birleşme ventrikülde ise kalbin ayrılması çok zor olup, bu olguların tümü kaybedilmektedir (1,3,11). Gelecekte bu tür olguların ekstrakorporeal rekonstrüksiyon ve otransplantasyonla tedavi edilebileceği düşünülmektedir (8).

Kaynaklar

1. Antonelli D, Shmilovitz L, Dharon M: Conjoined hearts. Br Heart J 56:486, 1986.
2. Balık E, Çetinkurşun S, Avanoğlu A, Ulman İ, Sayan A: Bir torakoomfalopagus olgusu. Pediatrik Cerrahi Dergisi 3:55-57, 1989.
3. Boles ET, Vassy LE: Thoraco-omphalopagus conjoined twins: Successful surgical separation: Surgery 86:485, 1979.
4. Gans SL, Morgenstern L, Gettelman E, Zukow AH, Cooperman H: Separation of conjoined twins in the newborn period. J pediatr Surg 3:656, 1968.
5. Hoshina H, Tanaka O, Obara H, Iwai S: Thoracopagus conjoined twins: Managements of anesthetic induction and postoperative chest wall defect. Anesthesiology 66:424, 1987.
6. Kiesewetter NB: Surgery on conjoined (Siamese) twins. Surgery 59:860, 1966.
7. Olcay I, Yücesan S, Zorludemir Ü: Conjoined ischiopagus twins. Türk J Pediatr 27:241, 1985.
8. O'Neill JA, Holcomb GW, Schnauger L, Templeton JT, Bishop HC, Ross AJ, Duckett JW, Nor-

- wood WI, Ziegler MM, Koop CE: Surgical experience with thirteen conjoined twins. Ann Surg 208:299, 1988.
9. Pehlivanoğlu E, Çakan N, Küllü S, Başaran M, Gürmen N, Sarialioğlu A, Ceyhan N, Ahıskalı R: Conjoined twins with thoracoomphalopagus A case report: 6 th International Congress of Pediatric Surgery, Abstracts P. 16.
10. Poradowska W, Jaworska M, Reszke S, Lodzinski K: Conjoined twins and twin parasite: Clinical analysis of three examples. J Pediatr Surg 4:688, 1968.
11. Synhorst D, Matlak MR, Roan Y, Johnson D, Byrnek J, Mc Gough E: Separation of conjoined thoracopagus twins joined at the right atria. Am J Cardiol 43:662, 1979.
12. Ure BM, Holschneider AM, Gharib M, Holzki J, Pödisch HL, Hansmann M: Zur nottrennung eines neugeborenen xypho-omphalopagen paares. Z Kinderchir 44:176, 1989.
13. Votteler T: Conjoined twins. Welch KJ, Randolph GJ, Ravitch MM, O'Neill JA, Rowe MI (ed) "Pediatric Surgery", Chicago, Yearbook Med Publ, 1986, p:771.

Editörlerden

Prof. Işık Olcay'ın Türkçe yayınları bir Index Medicus haline getirme girişimi olduğunu bize göndermiş bulunduğu mektuptan öğreniyor ve bir bölümünü aynen aktarıyoruz.

"Türk Tıbbı'ndaki en büyük eksikliklerden bir tanesi, kendimize ait yayınları kapsayan bir Index Medicus'umuzun olmayışıdır. Özellikle son yıllarda artan yayınlarda bu eksiklik çok belirgin olarak gözlenmekte, birbirimizden habersiz çalıştığımız ortaya çıkmaktadır. Biz Çukurova Tıp Fakültesi Çocuk Cerrahisi olarak bu görevi üstlenmeye karar verdik".

Dr. Olcay ile tam bir fikir birliği içindeyiz. Biz de birçok defa Pediatrik Cerrahi Dergisi'ne yollanan yazılarda yazarları Türkçe kaynak kullanmaları yönünden uyarmak zorunda kalmıştık. Bize düşen, Dr. Olcay'a bu zor görevinde yardımcı olmaktır.

Cerrahpaşa Tıp Fakültesi Çocuk Cerrahisi Ana

Bilim Dalı tarafından düzenlenen ve New York Schneider Hospital'den Prof. Alberto Pena tarafından yürütülecek olan "Anorektal malformasyonların cerrahi tedavisi" üzerine 3 günlük yoğun çalışma ve kurs programı 18-21 Nisan 1990 tarihlerinde Cerrahpaşa Tıp Fakültesi Çocuk Cerrahisi Ana Bilim Dalı'nda gerçekleştirilecektir. Bu konudaki duyuru formları adreslere postalanmıştır. Türkiye ve yakın ülkelerden yabancı katılımcılarda beklenmektedir.

Bu sene yapılacak Çocuk Cerrahisi Kongresine bildiri sunacak meslektaşlarımız bildirimlerini yayın ilkemize uygun olarak kısaca hazırlayıp bize yolladıkları takdirde kongre yazı dizisi olarak dergide yer vermeye çalışacağız.

Pediatrik Cerrahi Dergisi'nin küçümsenmeyecek bir miktarı yurtdışına gönderilmektedir. Bu nedenle yazarlardan İngilizce özelleri daha geniş olarak hazırlamalarını diliyoruz.

Yeni yılda başarılı çalışmalar diler, saygılar sunarız.

Cenk BÜYÜKÜNAL
Osman Faruk ŞENYÜZ