

Konjenital abdominal bantlara bağlı intestinal obstrüksiyon gelişen pediatrik olguların analizi: Tek merkez deneyimi

Analysis of cases with intestinal obstruction due to pediatric congenital abdominal bands: Single center experience

Ahmet Atıcı , Mehmet Emin Çelikkaya , Bülent Akçora 

Mustafa Kemal Üniversitesi, Tıp Fakültesi, Çocuk Cerrahisi Anabilim Dalı, Hatay, Türkiye

Öz

Amaç: Daha önce batin operasyonu geçirmemiş hastalarda Ladd bantları ve omfalomezenterik kanal artığı (OMKA) gibi konjenital bantlara bağlı intestinal obstrüksiyonlar bilinmektedir. Atipik konjenital bantlar (AKB) ise, çocuklarda bağırsak tıkanıklığının son derece nadir nedenlerindedir. Bu çalışmada, nadir görülen pediatrik konjenital abdominal bant hastalarımızın geriye dönük olarak incelenmesi ve tek merkez sonuçlarının paylaşılması amaçlanmıştır.

Yöntem: Temmuz 2004 - Kasım 2018 yılları arasında ileus nedeniyle ameliyat edilen 204 hastanın dosyaları geriye dönük olarak incelendi. Çalışmaya daha önceden operasyon öyküsü olmayan ve konjenital abdominal bant nedeniyle ameliyat edilen 17 hasta dahil edildi.

Bulgular: Hastaların 10'u erkek, 7'si kız idi. Yaş ortalaması 3,2 yıl (0,1-15) olarak bulundu. Hastaların %53'ünde (n=9) malrotasyona bağlı ladd bantları, %29'unda (n=5) OMKA bağlı bantlar ve %18'inde (n=3) AKB vardı. Tedavide OMKA bağlı hastaların %60'ına (n=3) bağırsak rezeksiyonu gerekirken (30-40-65 cm), ladd bantlarına ve AKB bağlı hastaların hepsinde bant eksizyonu yeterli oldu, hiçbir hastaya bağırsak rezeksiyonu gerekmedi. Hastaların tamamı şifa ile taburcu edildi.

Sonuç: Pediatrik konjenital bantlar farklı etiyolojilere sahip hastalıkları içerir. Daha önceden batin ameliyatı olmamış ve ileus tablosuyla gelen bir hastada ayırıcı tanıda malrotasyona bağlı ladd bantları ve OMKA ile birlikte AKB'ninde akılda bulundurulması gerekmektedir.

Anahtar kelimeler: Pediatrik konjenital abdominal bantlar, intestinal obstrüksiyon, çocuklar

ABSTRACT

Objective: Intestinal obstruction due to congenital bands such as Ladd bands and ompholomesenteric duct remnant (OMDR) is known in patients who have not previously undergone abdominal surgery. However, atypical congenital bands (ACB) are extremely rarely seen causes of bowel obstruction. In this study, we aimed to examine retrospectively the patients with rarely seen pediatric congenital abdominal bands and to share the results of a single center experience.

Methods: Medical records of 204 patients who had been operated for ileus between July 2004 and November 2018 were retrospectively reviewed. Seventeen patients without any history of abdominal surgery and operated for congenital abdominal band were included in the study.

Results: Ten male and 7 female patients with a median age of 3,2 years (0.1-15) were included in the study. Patients had Ladd bands due to malrotation (n=9; 53%), OMDR (n=5; 29%), and ACB (n=3; 18%). Sixty percent (n=3) of the patients with OMDR required bowel resection (30-40-65 cm). Band excision was sufficient in all of the patients with Ladd bands and ACB, and bowel resection was not required. All patients were discharged with full recovery.

Conclusion: Pediatric congenital bands are found in a spectrum of diseases with different etiologies. In the differential diagnosis for ileus patients who had not previously undergone abdominal surgery, Ladd bands due to malrotation and ACB together with OMDR should be kept in mind.

Keywords: Pediatric congenital abdominal bands, intestinal obstruction, children

Alındığı tarih: 19.08.2019

Kabul tarihi: 26.09.2019

Yayın tarihi: 31.12.2019

Atf vermek için: Atıcı A, Çelikkaya ME, Akçora B. Konjenital abdominal bantlara bağlı intestinal obstrüksiyon gelişen pediatrik olguların analizi. Tek merkez deneyimi. Çoc. Cer. Derg. 2019;33(3):112-7.

Ahmet Atıcı

Mustafa Kemal University,
School of Medicine,
Department of Pediatric Surgery,
31124 Hatay - Türkiye
✉ ahmetatici06@gmail.com
ORCID: 0000-0002-0706-2891

ORCID Kayıtları

M.E. Çelikkaya 0000-0003-3324-4960

B. Akçora 0000-0003-3266-2562

Giriş

Geçirilmiş laparotomi sonrası ince bağırsak tıkanıklıklarına sık rastlanılmaktadır ^(1,2). Daha önce batin operasyonu geçirmemiş hastalarda daha az sıklıkta malrotasyon, omfalomezenterik kanal artığı (OMKA), internal herni gibi konjenital bantlara bağlı bağırsak tıkanıklıkları bilinmektedir ⁽³⁾. Bunların dışında görülen, atipik konjenital bantlar (AKB), çocuklarda bağırsak tıkanıklığının son derece nadir nedenlerindedir ⁽¹⁾. Malrotasyon insidansı 10.000 doğumda 0,5-1 iken, OMKA insidansı populasyonun yaklaşık %2'sinde görülür ve genellikle asemptomatik seyredeler ^(4,5). AKB çok nadir görüldüğü için insidansı tam olarak bilinmemektedir ⁽⁶⁾. Karın içi işlem (önceki laparotomi, enflamatuvar hastalıklar, peritonit, embriyojenik kalıntı, vb.) ile ilişkisi olmayan pediatrik konjenital bantların (PKB) konjenital veya de novo kökenli olduğu düşünülmektedir ^(1,4,6). Konjenital bantlara bağlı başlıca semptomlar, karın ağrısı, kusma, anormal bağırsak hareketi ve bantın ince bağırsağa basısı sonucu ileus tablosudur. Ayrıca bağırsağın bant ve mezenter arasında sıkışmasına bağlı olarak bağırsak nekrozu da gelişebilmektedir. Preoperatif ultrasonografi (USG) ve bilgisayarlı tomografi (BT) incelemelerinde ileusa bağlı dilate ansler ve ileusa bağlı sekonder bulgular tanımlansa da, malrotasyon dışındaki konjenital bantların preopreatif tanısı oldukça zordur ⁽⁷⁾. Genelde tüm olgular intraoperatif olarak kesin tanı almaktadır ⁽⁸⁾. Bu çalışmada, nadir görülen pediatrik konjenital abdominal bant hastalarımızın geriye dönük olarak incelenmesi ve tek merkez sonuçlarının paylaşılması amaçlanmıştır.

Gereç ve Yöntem

Çalışma için Üniversitemiz Girişimsel Olmayan Klinik Araştırmalar Etik Kurulundan onay alındı (2019/10/26). Temmuz 2004 - Kasım 2018 yılları ara-

sında Mustafa Kemal Üniversitesi Tıp Fakültesi Çocuk Cerrahisi Kliniğinde ileus nedeniyle ameliyat edilen hastaların dosyaları geriye dönük olarak incelendi. Daha önce cerreahi tedavi öyküsü olan ve konjenital bant dışı nedenlerle (apandisit, invajinasyon, izole Meckel divertikülü vb.) ileus gelişen hastalar çalışmaya dahil edilmedi. İzole Meckel divertikülleri çalışmaya dahil edilmezken, yalnızca fibröz bant ile umblikusa bağlı olan ve OMKA olarak kabul edilen hastalar çalışmaya eklendi. Daha önceden operasyon öyküsü olmayan ve konjenital abdominal bant nedeniyle ameliyat edilen, postoperatif en az bir yıl takip edilmiş ve kontrole gelmiş hastaların demografik bulguları, konjenital bant lokalizasyonu ve tipi, yapılan ameliyat tekniği ve komplikasyon oranları değerlendirildi. Hastaların takip ve tedavisi aynı klinikte çalışan üç çocuk cerrahisi uzmanı tarafından yapıldı.

Bulgular

İleus nedeniyle ameliyat edilen 204 hastanın 17'sinde (%8,3) konjenital abdominal banda bağlı intestinal obstrüksiyon vardı. Hastaların %53'ünde (n:9) malrotasyona bağlı Ladd bantları, %29'unda (n:5) OMKA'ya bağlı bantlar ve % 18'inde (n:3) AKB vardı. Hastaların demografik özellikleri, bant tipi, bant lokalizasyonu ve yapılan tedaviler Tablo 1'de özetlenmiştir. Hastaların hiçbirinde daha önceden operasyon geçirme öyküsü yoktu. Malrotasyona ve OMKA bağlı en sık semptom safralı kusma ve intermittant karın ağrısı idi. Atipik konjenital banda bağlı ileusu olan hastalarda kusma ve kronik nonspesifik karın ağrısı vardı. Hastaların hepsine ileus tedavisi olarak (Nazogastrik tüp (N/G), intravasküler mayi, antibiyoterapi (ampisilin) tedavisi ilk aşamada başlandı, tedaviye yanıt vermeyen hastalara laparotomi kararı alındı. Tüm radyolojik tetkiklere rağmen, OMKA ve AKB tanısı ancak ameliyat sırasında konulabildi. Malrotasyonda duodenum, OMKA'da terminal ileum, AKB' de ise

Tablo 1. Hastaların demografik özellikleri.

Bant tipi	Sayı	Yaş (yıl) (Ortalama)	Cinsiyet		Bant Lokalizasyonu	Yapılan Tedavi	Sonuç
			Kız	Erkek			
Ladd bandı	n=9	2,8	n=4	n=5	Duodenum (n=9)	Ladd prosedürü	Şifa
OMKA	n=5	3,1	n=0	n=5	Terminal ileum (n=5)	Rezeksiyon-anastomoz (n=3), Bant eksizyonu (n=2)	Şifa
AKB	n=3	3,4	n=3	n=0	Terminal ileum (n=2), Jejunum (n=1)	Bant eksizyonu (n=3)	Şifa

jejunum ve ileum tıkanıklığı en sık ileus nedeni olarak saptandı. Malrotasyona bağlı Ladd bantı izlenen hastalara klasik Ladd proseduru, OMKA olanlara bant eksizyonu-rezeksiyon anastomoz, AKB olan üç hastaya da yalnızca band eksizyonu yapıldı.

OMKA bağlı hastaların %60'da (n=3) acil laparotomi gereksinimi olurken, geri kalan hastalarda ameliyata kadar gereken süre ortalama 3 gündü. OMKA bağlı hastaların %60'na (n=3) ince bağırsak rezeksiyonu gerekirken (30-40-65 cm) Ladd bandına bağlı ve AKB bağlı hastaların hepsinde bant eksizyonu yeterli oldu, hiçbir hastaya bağırsak rezeksiyonu gerekmedi. Hiçbir hastada postoperatif komplikasyon izlenmedi. Hastaların tamamı şifa ile taburcu edildi.

Tartışma

Karın ameliyatlarından sonraki karın içi adezyonlar ileus olgularının %75'inde etiyolojik faktördür⁽⁹⁾. Konjenital bantlar, tüm bağırsak tıkanmalarının %3'üne neden olur ve tıkanıklık hemen her zaman ince bağırsak lokalizasyonundadır⁽¹⁰⁾. Daha önce karın içi cerrahi işlem geçirmeyenlerde banda bağlı ileus, otopsi ile belirlenen çalışmalarda %3,3-28 olarak bildirilmiştir⁽⁶⁾. Bu tür bantlar, bant ve mezenter arasındaki bağırsakların sıkışması ile tıkanmaya neden olmaktadır^(6,10). Genellikle pediatrik hastalarda tanımlanmasına rağmen, her yaşta ileusa yol açabilmektedir^(1,3,6).

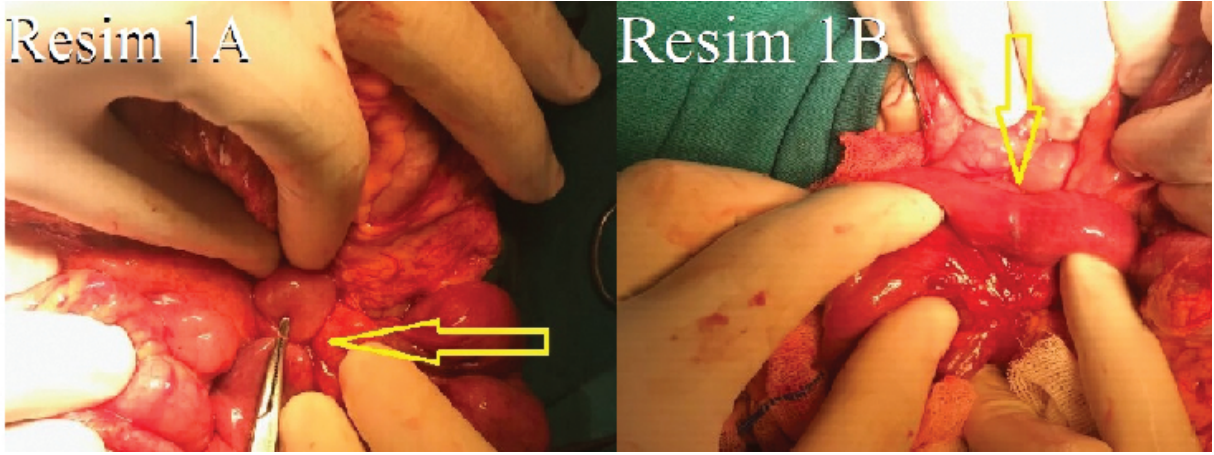
Pediatrik konjenital bantların klinik belirtileri hafif semptomatik bir sunumdan, acil bir cerrahi işlem gerektiren bağırsak nekrozuna kadar değişiklik gösterir^(3,6). Görüntüleme ve laboratuvar çalışmalarının ileusu tanımlamada önemli katkıları olmasına rağmen, PKB'ye bağlı ileus tanısı için çoğu zaman yetersizdir ve bazen prognozu etkileyen ileus tanısının gecikmesine neden olabilir. Çalışmamızda, BT sınırlı sayıda olguda diğer hastalıkları dışlamak için kullanılmış, klinik olarak bilinen ileus bulguları dışında ek bir katkısı olmamıştır^(6,10-12).

OMKA bağlı mezodivertiküler band için popüler teori persistant ya da inkomplet fetal vitellin dolaşımıdır^(4,9). OMKA kalıntısı, umbilikoileal fistül, sinüs, kist, göbek mukozal polipi, patent omfalomesenterik kanal, ileumdan umbilikusa fibröz band ve meckel divertikülü gibi geniş bir spektrumudur^(9,13). En yaygın bilineni Meckel divertikülü iken, OMKA ya bağlı band

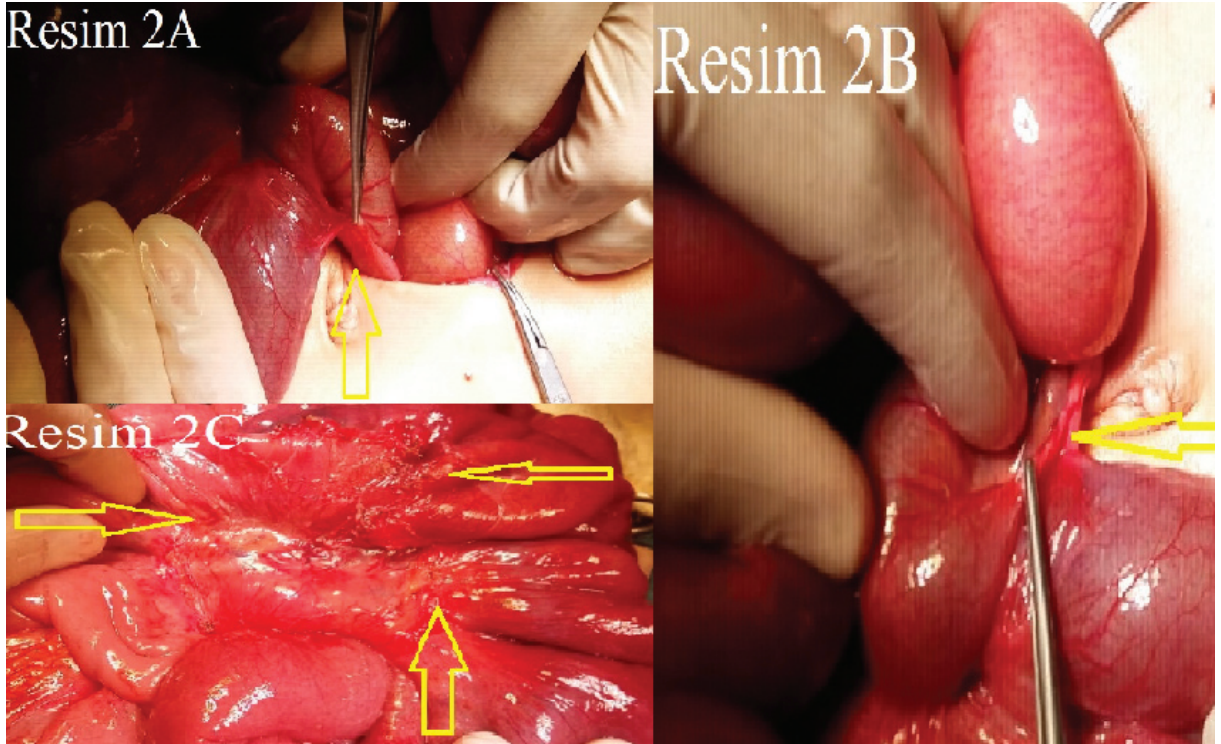
ise nadirdir⁽¹⁰⁾. Divertikül-ileum ile göbek arasından uzanan bant, ileumun bir kısmının tıkanabileceği bir halka oluşturup kompikasyon yaratmaktadır. OMKA hastalarımızın tamamında da aynı fizyopatoloji vardı. OMKA hastalarımızın %60'da (n=3) akut batın tablosu vardı, geri kalan hastaların fizik muayenelerinde peritonit bulguları yoktu ve laboratuvar bulguları doğal idi.

Malrotasyona bağlı Ladd bantları peritoneal fibröz dokudan oluşmakta ve anormal mezenterik fiksasyonla sonuçlanmaktadır⁽¹¹⁾. Ladd bantları 2. veya 3. duodenal bölümlere bası yaparak ileusa yol açmaktadır^(11,13). Bu klinikte, çekumdan geçen ve kolondaki sağ lateral duvara çıkan peritoneal bantların sıkıştırma etkileri ile ilgili olan kronik karın ağrısı, şişkinlik, kusma, kabızlık gibi semptomlar görülmektedir. USG ve BT'de ince bağırsakların sağ taraflı anatomik yerleşimi, sol taraf yerleşimli kolon ve süperior mezenterik damarların anormal ilişkisi ile malrotasyon tanısı konulabilir. Malrotasyon olan hastalarımızda USG'de superior mezenterik arter (SMA) ve superior mezenterik ven (SMV) anormal ilişkisi (SMV'nin SMA'nın solunda yerleşmesi) görselleştirildi. Malrotasyon için klasik tedavi olan, sağ kolonun mobilizasyonu, Ladd bantlarının kesilmesi, duodenumun mobilizasyonu, mezenterik tabanının genişletmek için SMA etrafındaki adezyonların kesilmesi ve apendektomiden oluşan Ladd prosedürü hastalarımıza uygulandı. Malrotasyon ön tanılı hastalarımızın %66'da (n=6) malrotasyon düşünülerek operasyona başlandı, kalan %34 (n=3) hasta ileus tanısı ile ameliyat edildi ve tanı ameliyat sırasında konuldu.

Atipik konjenital bant tanısı ise bağırsak tıkanıklığına neden olabilecek diğer faktörlerin dışlanmasından sonra ve akla gelirse konulabilir. AKB'ye bağlı yayınlı sınırlı sayıda olgu raporu ve 15 hastalık seriyi geçmeyen yayınlardan ibarettir^(1,3,4,6,7). AKB'nin çocukluk döneminde görülme yaşı 27 gün-18 yaş gibi geniş bir aralıktır ve erişkin yaşta da görülmektedir^(1,3,6). Ortalama tanı yaşı 4,9 yıl olarak bildirilmiştir ve bu durum erkeklerde daha sık görülmektedir (%84)^(7,8). Az sayıdaki olgunun preoperatif tanınabildiği savunulsa da, tamamına yakını intraoperatif olarak tanı almaktadır^(1,8,14). İlk defa Touloukian tarafından tanımlanan bu patolojinin etyolojisi hala bilinmemektedir⁽¹⁵⁾. AKB etyolojisi omfalomezenterik kanal veya vitellin damar kalıntıları gibi bilinen embriyolojik kalıntılara



Resim 1A-B. Jejunum lokalizasyonunda, treitz ligamanının 5 cm distalinde sirküler bir bant (Resim 1A) ve bant eksize edildikten sonraki görünüm (Resim 1B).



Resim 2A-2B-2C. Terminal ileum-terminal ileum mezenteri arasında uzanan ve obstrüksiyon yapan bant (Resim 2A-2B) ve bant eksize edildikten sonraki görünüm (Resim 2C).

bağlı değildir ^(1,4,8). Bu nedenle, konum her hastada değişebilmektedir. AKB, ventral mezenter teorisinin bir kalıntısı olarak suçlanan embriyolojik bir temele sahiptir ve embriyojenezi bozan genetik bozukluklarla ilişkilendirilmiştir ^(3,6,7,9). Ek olarak, intrauterin mezotelyoma travması, bazı enfeksiyöz ajanlara veya iskemik olaylara intrauterin maruz kalma gibi bantın oluşumu ile ilgili diğer faktörler de suçlanmıştır

^(6,7,9). Ancak çok sayıda etiyolojik neden suçlansa da kesin tanısı hala bilinmemektedir. Akgur ve ark. ⁽⁷⁾ konjenital bantların gastrointestinal anomalilerden ziyade mezenterik anomalilerden kaynaklandığını iddia etmiştir. Bu teoriye göre, embriyonik dönemde yaklaşık 28 gün boyunca dorsal mezenter ve ventral mezenter geçici olarak periton boşluğunu sağ ve sol yarıya böler ^(2,7-9). Ventral mezenter kısa bir süre

sonra karaciğer çevresinde ve midenin önü dışında dejenere olur. Ardından periton boşluğu tek boşluğa döner^(7,9). Bağırsaklar son pozisyonlarını alırken, mezenterler karın arka duvarına geçmiştir. Ardından, çıkan kolonun dorsal mezenteri parietal periton ile bütünleşir ve kaybolur. Sağ kolon ve terminal ileum mezenteri arasında lokalize bantlar, karın arka duvar yerine, medial yapılarla sağ kolon mezenterinin bir kısmının füzyonuyla oluşturulabilir^(2,6-9,14). Ancak bu teoriye uymayan farklı lokalizasyona yerleşmiş bantlar için etiyoloji hala bilinmemektedir. Literatürde raporlanan AKB'nin hepsinde histopatolojik olarak vaskülarizasyon gösterilmiştir^(3,6,14). Bize göre bantların konjenital dönemde semptomatik olmaması, ilerleyen yaşlarda semptomatik olmasının nedeni konjenital bant ile bağırsakların aynı oranda büyümemesi olabilir. Dolayısıyla bağırsak büyümesine göre geri kalan bant, başlangıçta bağırsakta obstrüksiyon yapmazken, hasta büyüdükçe tam ya da inkomplet bant ile obstrüksiyon yapabilir. AKB en sık (%50) ileum veya ileal mezenter ile çıkan kolon arasında yerleşim gösterse de her lokalizasyonda olabilmektedir^(1,7,8,16). Terminal ileum-meso apendiks, proksimal jejunum-treitz ligamenti, jejunum-jejunum, iliak fossa kenar-sigmoid mezokolon, ileum-sigmoid kolon mezenteri, sağ karaciğer-asenden kolon, safra kesesi-terminal ileum arasında AKB raporlanmıştır^(2,7,9,10,13,14,17-19). Ayrıca aynı hastada birden fazla anormal konjenital bantlar raporlanmıştır^(2,4,17,19). Tedavide bant eksizyonu yeterli olsa da, bazen bant basısına bağlı nekroz nedeniyle rezeksiyon gerekebilmektedir^(2,7,9,10,14,17). AKB nedenli hastalarımızda bantların biri jejunumda, treitz ligamanının 5 cm distalinde sirküler bir banttı (Resim 1A-1B). İkinci olgudaki bant terminal ileum ile mezenter arasındaydı (Resim 2A-2B-2C). Üçüncü olguda da bant mesane ile terminal ileum arasındaydı.

Atipik konjenital bant olgularında çoklu yoğun veya yapışkan adezyonlar yerine tek bir vasküler bant olması nedeniyle, laparoskopik olarak tedavi edilebilirliği savunulmuştur^(9,12). Tedavinin laparoskopik olarak tercih edilmesinin daha kolay olduğunu iddia eden çalışmalara rağmen, bu hastalarda genellikle bağırsak distansiyonu olması nedeniyle yeterli çalışma alanı olmayabilir. Bu nedenle biz bu hastalarda laparotomi-laparoskopi kararının, olguya göre verilmesinin daha uygun olduğunu düşünmekteyiz.

Sonuç

PKB'ler farklı etiyojilere sahip geniş bir hastalık spektrumunu içerir. Daha önceden ameliyat olmamış ve ileus tablosuyla gelen bir hastada ayırıcı tanıda malrotasyona bağlı Ladd bantları ve OMKA ile birlikte AKB'nin de akılda bulundurulması gerekmektedir. Her ne kadar yaş grupları arasında ve bant tipine bağlı çok farklı klinik sunumlar görülse de, erken tanı ve hızlı tedavi ile bu hastalarda prognoz çok iyidir. Bu çalışmanın tek bir merkez deneyimi olması, olguların heterojen olması, asıl etyopatogenezi bilinmeyen atipik konjenital bant olgu sayısının az olması çalışmanın eksikliği olarak kabul edilmiştir.

Etik Kurul Onayı: T.C. Hatay Mustafa Kemal Üniversitesi Girişimsel Olmayan Klinik Araştırmalar Etik Kurul onayı alınmıştır (2019/10/26).

Çıkar Çatışması: Yazarlar çıkar çatışması bildirmemişlerdir.

Finansal Destek: Yazarlar bu çalışma için finansal destek almadıklarını beyan etmişlerdir.

Hasta Onamı: Çalışmanın retrospektif olmasından dolayı hasta onamı alınamamıştır.

Kaynaklar

1. Erginel B, Soysal FG, Ozbey H, et al. Small bowel obstruction due to anomalous congenital bands in children. *Gastroenterol Res Pract*. 2016. 2016:7364329. <https://doi.org/10.1155/2016/7364329>
2. Kostic A, Krstic M, Slavkovic A, et al. Intestinal obstruction in children: could it be congenital abdominal bands? *Pediatr Emerg Care*. 2013;29(4):500-1. <https://doi.org/10.1097/PEC.0b013e31828a388f>
3. Sung TJ, Cho JW. Small bowel obstruction caused by an anomalous congenital band in an infant. *Korean J Pediatr*. 2008;51:219-21. <https://doi.org/10.3345/kjp.2008.51.2.219>
4. Sun C, Hu X, Huang L. Intestinal obstruction due to congenital bands from vitelline remnants: sonographic features and review of the literature. *Ultrasound Med*. 2012;31(12):2035-8. <https://doi.org/10.7863/jum.2012.31.12.2035>
5. Peycelon M, Kotobi H. Complications des anomalies embryologiques de la rotation intestinale: prise en charge chez l'adulte EMC Techniques Chirurgicales - Appareil Digestif. 2012;7:1-12. [https://doi.org/10.1016/S0246-0424\(12\)60511-1](https://doi.org/10.1016/S0246-0424(12)60511-1)
6. Yang K, Lee H, Lee TB, et al. Congenital adhesion band causing small bowel obstruction: What's the difference in various age groups, pediatric and adult patients? *BMC Surg*. 2016;16(1):79. <https://doi.org/10.1186/s12893-016-0196-4>
7. Akgur FM, Tanyel FC, Büyükpamukçu N, et al. Anomalous congenital bands causing intestinal obstruction in

- children, *J Pediatr Surg.* 1992;27(4):471-73.
[https://doi.org/10.1016/0022-3468\(92\)90340-D](https://doi.org/10.1016/0022-3468(92)90340-D)
8. Miyao M, Takahashi T, Uchida E. A case of anomalous congenital band that was difficult to differentiate from omphalomesenteric duct anomaly. *J Nippon Med Sch.* 2017;84(6):304-7.
<https://doi.org/10.1272/jnms.84.304>
 9. Tang CY, Hsiun CB, Hung SH, et al. Laparoscopy in children with acute intestinal obstruction by aberrant congenital bands. *Surg Laparosc Endosc Percutan Tech.* 2010;20:34-7.
<https://doi.org/10.1097/SLE.0b013e3181c8b89a>
 10. Sozen S, Emir S, Yazar FM, et al. Small bowel obstruction due to anomalous congenital peritoneal bands-case series in adults. *Bratisl Lek Listy.* 2012;113:186-9.
https://doi.org/10.4149/BLL_2012_043
 11. Sarkar D, Gongidi P, Presenza T, et al. Intestinal obstruction from congenital bands at the proximal jejunum: A case report and literature review. *J Clin Imaging Sci.* 2012.
<https://doi.org/10.4103/2156-7514.105130>
 12. Wu JM, Lin HF, Chen KH, et al. Laparoscopic diagnosis and treatment of acute small bowel obstruction resulting from a congenital band. *Surg Laparosc Endosc Percutan Tech.* 2005;15(5):294-6.
<https://doi.org/10.1097/01.sle.0000183258.34926.59>
 13. Itagaki MW, Lema R, Gregory JS. Small bowel obstruction caused by a congenital jejuno-jejuno band in a child. *Pediatr Emerg Care.* 2005;21:673-4.
<https://doi.org/10.1097/01.pec.0000181416.64353.4b>
 14. Etensel B, Ozkisacik S, Doger F, et al. Anomalous congenital band: a rare cause of intestinal obstruction and failure to thrive. *Pediatr Surg Int.* 2015;21:1018-20.
<https://doi.org/10.1007/s00383-005-1563-x>
 15. Touloukian R. Miscellaneous causes of small bowel obstruction in *Pediatric Surgery, Year Book, Chicago, Ill, USA, 3rd edition, 1979: 961.*
 16. Albert AA, Nolan TL, Weidner BC. Sigmoid volvulus in 16-year-old boy with an associated anomalous congenital band. *The American Surgeon.* 2013;79(11):1140-1.
 17. Liu C, Wu TC, Tsai HL, et al. Obstruction of the proximal jejunum by an anomalous congenital band-a case report. *J Pediatr Surg.* 2015;40:27-9.
<https://doi.org/10.1016/j.jpedsurg.2004.11.008>
 18. Lin DS, Wang NL, Huang FY, et al. Sigmoid adhesion caused by a congenital mesocolic band. *J Gastroenterol.* 1999;34(5):626-8.
<https://doi.org/10.1007/s005350050384>
 19. Maeda A, Yokoi S, Kunou T, et al. Intestinal obstruction in the terminal ileum caused by an anomalous congenital vascular band between the mesoappendix and the mesentery: report of a case. *Surg Today.* 2004;34(9):793-5.
<https://doi.org/10.1007/s00595-004-2821-6>
 20. Nouira F, Sarrai N, Charieg A, et al. Small bowel obstruction by an anomalous congenital band. *Acta Chirurgica Belgica.* 2013;112(1):77-8.
<https://doi.org/10.1080/00015458.2012.11680801>