

Sıçanlarda yaralanma sonrası siklofosfamid uygulamasının nedbeleşmeye uzun dönemde etkisi (*)

İbrahim ULMAN, Ali AVANOĞLU, Saliha SOYDAN, Oktay MUTAF
Ege Üniversitesi Tıp Fakültesi Çocuk Cerrahisi ve Patoloji Anabilim Dalları, İzmir

Özet

Bu çalışmada yara iyileşmesi üzerine olumsuz etkileri olduğu bilinen ajanlardan siklofosfamid (CYC) iki aylık rat deri yaralarındaki sikatrissi önleyici etkisi araştırılmıştır. Çalışmada 23 erkek albino ratın sırt derilerine standart deri yaraları oluşturulmuş ve primer kapatılarak iyileşmeye bırakılmıştır. İki gruba ayrılan ratlardan A (n=11) grubuna yaralanmadan 24 saat sonra 20 mg/kg CYC, B (n=12) grubuna ise aynı volümde fizyolojik serum intraperitoneal yolla verilmiş, bu dozlar haftada bir olmak üzere toplam altı kez uygulanmıştır. Düzenli aralıklarla ratların lökosit düzeyleri ve ağırlıkları kaydedilmiştir. Yaralanmanın 60. günü yaralı deriler hazırlanarak kopma direnç testleri ve histopatolojik incelemeler yapılmıştır.

Sonuçlara göre; iki grup arasında ağırlık kazanma ve ışık mikroskopisi düzeyinde yapılan histopatolojik çalışmalar açısından fark bulunmamış, buna karşılık CYC uygulanan grupta lökosit düzeylerinde ve kopma direncinde istatistiksel olarak anlamlı ($p < 0.01$) düşme saptanmıştır. Çalışma, bir yıla kadar varan yaralar üzerinde de yapılarak çok geç dönemde yeniden sikatrissi oluşma olasılığı araştırılmalıdır.

Anahtar kelimeler: Yara iyileşmesi, nedbeleşme, siklofosfamid.

Summary

Long term effects of postoperative cyclophosphamide on the scar formation - Preliminary results in a rat model

The present study reveals the long term effects of cyclophosphamide (CYC) - an alkylating agent known to impair wound healing - on scar formation in the wounds of rat skin. Standard skin wounds were created on the backs of 23 male albino rats. CYC (20 mg/kg) was administered intraperitoneally to group A (n=11) 24 hours after the operation. Control group (n=12) received an equivalent volume of saline. These dosages were administered weekly for six weeks. Leucocyte counts and weight gains were noted at appropriate intervals. The animals were sacrificed at the 60th day of wounding and their backskin containing the scar was excised for measuring breaking strength and for histopathological examinations. There were no significant differences between the two groups in weight gain and histology. In contrast, leucocyte counts and breaking strength values were significantly decreased in CYC group ($p < 0.01$). We suggest that, light microscopy is insufficient to show the histologic differences which are expected to be at the molecular level (e.g. cross-linkings of collagen). On the other hand, CYC lowered the breaking strength of 60 days old scar up to 50 per cent of control group. The results were interpreted as to be promising with respect to the studies about controlling the wound healing process. This needs to be supported with further experiments made on at least one year old wounds to rule out the risk of long term scar reformation.

Key words: Wound healing, cicatrix, cyclophosphamide.

Yara iyileşmesinin fizyolojik sonucu olan nedbeleşme bazan hipertrofik skar, keloid, eklemelerde kontraktürler, lümenli organlarda stenozlar

gibi istenmeyen durumlara yol açar. Bunlardan birisi de kostik özofagus yanıklarında oluşan striktürlerdir ve kesin olarak etkili olduğu kabul edilen bir tedavi yöntemi henüz bulunamamıştır. Yara iyileşmesinin değişik fazlarını etkileyerek sikatrissi oluşumunu önlemek amacıyla latirojenler adıyla da anılan, beto-amino propionitril

* Gırne, K.K.T.C'ndeki 8.Ulusal Çocuk Cerrahisi Kongresi'nde sunulmuştur, 14-16 Eylül 1988.

Adres: Dr. Oktay MUTAF, Ege Üniversitesi Tıp Fakültesi Çocuk Cerrahisi Anabilim Dalı, Bornova, İzmir

(BAPN), penisilamine gibi maddeler denenmiş ve olumlu sonuçlar bildirilmişse de az sayıdaki klinik çalışmalardan bazılarında bu ajanlara bağlı toksisite gözlenmiştir (3,9,11).

Yara iyileşmesi üzerine etkisi incelenen ajanlardan bir grubu da antineoplastik ilaçlardır. İyileşmenin değişik fazlarına, farklı mekanizmalar yoluyla, az veya çok hemen tümünün olumsuz etkileri olduğu bildirilmiştir (4). Bunlar arasında alkile edici ajanlardan olan siklofosfamid, özellikle postoperatif dönemde uygulandığında, 21 günlük yaralarda kopma direncini azalttığı belirtilmektedir (1,2). Diğer ajanlarla karşılaştırıldığında, yara iyileşmesinin daha geç dönemlerine etki etmesi nedeniyle bu çalışmada, yara iyileşmesinin istenmeyen sonuçlarının önlenmesi amacıyla yönelik olarak siklofosfamid kullanılmıştır.

Gereç ve Yöntem

Çalışmada E.Ü.T.F. Deneysel Hayvan Üretim Merkezi'nden sağlanan 285 ± 65 gm. ağırlıklarındaki 23 adet erkek Norveç Albino sıçan kullanıldı. Beşerli gruplar halinde paslanmaz çelik kafeslere yerleştirilen, Yemta Pelet yemi ve şehir içme suyu ile ad libitum beslenen sıçanlara operasyon öncesinde laboratuvar şartlarına alışmaları için en az bir hafta süre tanındı. Operasyondan bir gün önce lökosit sayıları belirlendi; ağırlıkları kaydedildi.

Intraperitoneal Ketamine (100 mg/kg) anestezisi altında sırt derileri traşlanan ve povidone iodine ile temizlenen ratların sırtlarına, deriyi tam kat geçen 3 cm. uzunluğunda longitudinal bir kesi yapıldı. Kesi hemen üç adet 4/0 atravmatik ipek sütürlerle tek tek kapatıldı.

Sıçanlar ağırlık ortalamaları eşit iki gruba ayrılarak A (n=11) grubuna yaralanmadan 24 saat sonra siklofosfamid (Endoxan-Asta, I.E. Kimya Evi, T.A.Ş) 20 mg/kg intraperitoneal olarak uygulandı. B (n=12) grubundaki ratlara da aynı volümdede fizyolojik serum aynı yolla verildi. Bu doz haftada bir kez olmak üzere toplam altı kez uygulandı. Her uygulama öncesi kan lökosit düzeyleri kontrol edildi.

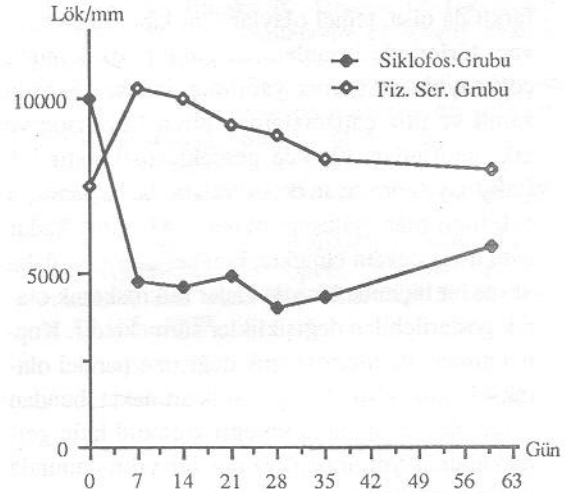
Yaralanmanın sekizinci günü yaradaki sütürler alındı. Postoperatif 60. gün tüm sıçanlar eter ile öldürülerek sırt derileri, iyileşmiş yara tam ortada kalacak biçimde çıkarıldı. Bu parçalardan insizyona dik olacak biçimde 3 cm X 0.8 cm boyutlarında iki parça deri kesildi. Tüm sıçanlardan alınan iki parça deriden birisine Statigraph-R (Textechno, Monchengladbach, W.G.) cihazında kopma direnci

testi uygulandı. Birbirinden sabit hız ile uzaklaşan dişler arasına yerleştirilen parçaların kopması aynı anda çizdirilen kuvvet-zaman eğrisi ile de belirlendi. Normal derinin kalınlığı ile direk ilişkili olan gerilme gücü dikkate alınmadı; yalnızca kopma anında uygulanan kuvvet gram cinsinden kaydedildi. Her ölçüm öncesi cihaz yeniden kalibre edilerek günlere göre ortaya çıkabilecek ölçüm sapmaları minimale indirilmeye çalışıldı. İyileşmiş yarayı içerendiğerleri parçaları değişik boyama yöntemleri kullanılarak histopatolojik incelemeye alındı.

İstatistiksel analizlerde E.Ü. Bilgisayar Araştırma ve Uygulama Merkezindeki tablo-döküm ve Minitab hazır paket programlarından yararlanıldı. Anlamlı farklılık için 0,95'lik güven sınırı bulunması şartı arandı. Sayısal değerler, ortalama ve ortalamanın standart hatası biçiminde verildi.

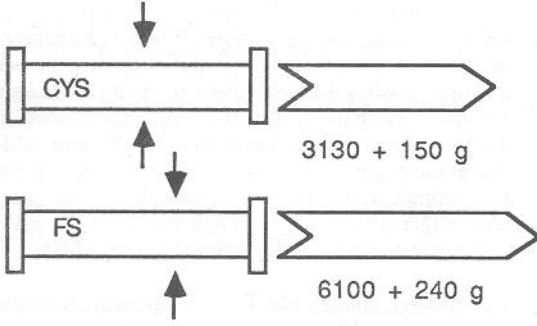
Bulgular

Her iki grupta da yara enfeksiyonu ve mortalite görülmedi. Yaralanma sonrası geçen iki ay süresinde her iki grup arasında ağırlık artışı yönünden fark saptanmadı. İlaç uygulaması sonrasında siklofosfamid grubunda lökosit sayısı belirgin olarak düştü. Buna karşılık fizyolojik serum grubunda yaralanmadan sonra lökosit düzeylerinde hafif bir artıma gözlemlendi (Şekil 1).



Şekil 1. CYC grubunda lökosit düzeyinde düşme gözlemlendi.

60 günlük yaralara uygulanan kopma direnci test sonuçlarına göre siklofosfamid uygulanan grupta taze derilerin kopması için ortalama 3130 ± 150 g kuvvet gerekirken, fizyolojik serum grubunda bu değer 6100 ± 240 g olarak belirlendi. Değerler arasında istatistiksel olarak anlamlı fark bulundu ($p < 0,01$) (Şekil 2).

Kopma Direnç Testi $p < 0.01$

Şekil 2. Kopma direnç testi sonuçları arasındaki fark.

Hematoksilen-Eosin ve değişik kollagen boyaları kullanılarak ışık mikroskopisi düzeyinde yapılan histopatolojik değerlendirmede her iki grupta da, iki aylık normal yarada olması beklenen değişiklikler gözlemlendi. Gruplar arasında belirgin bir fark izlenmedi.

Tartışma

Yara iyileşmesi, başlama ve bitiş zamanları kesin belirli olmayan, bir olaylar zinciridir. Süreleri farklı da olsa, temel olaylar tüm laboratuvar hayvanı türlerinde insanlardaki gibidir. Bu konuda çok sayıda araştırma yapılmış ancak, en uzun süreli ve titiz çalışmalardan birisi Levenson ve ark. tarafından 1965'de gerçekleştirilmiştir (8). Çalışmaya göre sıçan deri yaralarında, başlangıçta çok hızlı olan iyileşme olayları 42. güne kadar aynı hızla devam etmekte, bundan sonra ise daha yavaş bir biçimde bir yıla kadar mikroskopik olarak gösterilebilen değişiklikler sürmektedir. Kopma direnci de mikroskopik değişime paralel olarak 42. güne kadar lineer olarak artmakta, bundan sonra artış azalmakta ve eğri sigmoid hale gelmektedir. Aynı araştırmacılar bir yılın sonunda yaranın gücünün, normal derininkinin % 80'i ne eriştiğini belirtmişlerdir. Siklofosfamidin yara iyileşmesine etkisinin araştırıldığı çalışmalarda süreler 1-35 gün arasında değişmektedir ve daha uzun süreli çalışmaya rastlanmamıştır (1,2,5,6,7, 10,13). Bunun nedeni, yapılmış olan çalışmaların siklofosfamidin yan etkilerini önlemeye yönelik olmaları olabilir. Bizim çalışmamızda ise amaç, nedbeleşme üzerine olan olumsuz etkiden yararlanmaktır. Bu nedenle ilacın uygulama süresi

uzun tutulmuş ve yaranın maksimum güce yakın durumunu alması beklenmiştir. Çalışmamızda fizyolojik serum uygulanan grubun kopma direnci ortalaması 6100 ± 240 g bulunmuştur. Levenson ve ark.'nın 61 günlük rat deri yaralarında bulunduğu kopma direnci değeri 6395 ± 252 g'dır (8).

Siklofosfamid, alkile edici ajanlardan olup hücre içi DNA sentezini inhibe eder. Buna ek olarak, değişik hücre elemanlarına alkil grupları transfer ederek fonksiyonlarını bozmak yoluyla immünoşüpresyon yapar. Yara iyileşmesinin tüm fazlarına etki ettiği belirtilmektedir (4). Enflamasyonda vazodilatasyonu azalttığı, proliferasyon fazında kapiller gelişimini yavaşlattığı belirlenmiştir (6). Bizce asıl önemli olan etkisi, matürasyon fazında kollagen lifleri arasında oluşan çapraz bağlara olan etkisidir. Peacock ve arkadaşları nedbe dokusunun fiziksel özelliklerinin, moleküller arasında oluşan kimyasal çapraz bağlar sonucunda ortaya çıktığını belirtmişlerdir (11). Siklofosfamidin, çapraz bağlar üzerine olan etkisini açık olarak ortaya koyan bir çalışma yoktur. Ancak Cohen ve arkadaşları terapötik dozda siklofosfamid uygulanan farelerin deri yaralarında 21. gün civarında belirgin güç azalması saptamışlardır (1). Bu dönem yara iyileşmesinin matürasyon fazına rastlar ki, kollagen üretimi çoktan başlamıştır.

Çalışmada kullanılan siklofosfamid dozu terapötik düzeyde tutulmaya çalışılmıştır. Siklofosfamidin terapötik ve letal dozları ile ilgili değişik kaynaklar vardır (1,6,10,13). Deney süresi elverdiği için, bu çalışmada insan ortalama massif doz şemasının iki katı uygulanmıştır. Lökosit düzeylerinde beklenen düşme görülmüş, kemoterapi sonrası ölen hayvan olmamış, her iki grup arasında ağırlık artışı yönünden fark saptanmamıştır. Bu gözlemler yakın doz şemasını uygulayan Cohen ve Wie'ninkilere uymaktadır (2,13).

Yara iyileşmesinin değerlendirilmesinde değişik kriterler bulunmaktadır. Bunlar arasında en çok kullanılan kopma direncidir. Sabit düşük bir hızla birbirinden uzaklaşan dişler arasına yerleştirilen deri parçası koptuğu anda uygulanan kuvvet kaydedilir. Çalışmamızda bu teknik kullanılmış ve siklofosfamid grubunda kopma direnci anlamlı

olarak düşük bulunmuştur. Benzer şekilde ölçümü yapılan gerilme direnci, birim kesit düzeyi alanına uygulanan kuvveti ifade eder (12). Bunun hatasız olarak ölçülebilmesi için kesit yüzeyinin, dolayısıyla yara kalınlığının doğru olarak belirlenmesi gerekir. Sikatris oluşumu hakkında fikir verebilecek bir diğer teknik, yaranın hidroksprolin içeriğinin ölçülmesidir. Bu teknikte yaralı deri altına yerleştirilen polivinil alkol sünger parçaları veya doğrudan yaranın kendisi, bazı işlemlerden geçirilerek, kollagen sentezinin iyi bir göstergesi olan hidroksprolin içeriği saptanır (7). Çalışmamızda bu teknik kullanılmamıştır.

Yaralı derilerin histopatolojik değerlendirilmesinde ışık mikroskopisi düzeyinde fark bulunmamış olması, çalışmanın 60 günlük yaralarda yapılmış olmasına bağlı olabilir. Bu dönemde yaranın gücü artık tamamen kollagen lifler ve bunlar arasındaki çapraz bağlarla sağlanmaktadır. Moleküler düzeydeki çapraz bağların ışık mikroskopisi ile araştırılması olanaksızdır. Literatürdeki çalışmalarda da enflamasyon fazındaki damarsal değişiklikler gösterilmiştir ancak daha sonraki fazlarda olabilecek farklılıklar mikroskopik olarak ortaya koyulamamıştır (6). Sonuç olarak; postoperatif dönemde terapötik dozda siklofosamid uygulanan ratların deri yaralarında kopma direnci, kontrol grubuna göre belirgin olarak azalmaktadır. İki aylık yaralarda kopma direnci, büyük ölçüde sikatris oranına bağlı olduğundan, bulgular, istenmeyen nedbelerin önlenmesi açısından ümit verici olarak görülmektedir. Çalışmanın bir yıllık yaralar üzerinde de yinelenerek çok geç dönemde yeniden sikatris oluşma olasılığının araştırılması gerektiği kanısındayız.

Kaynaklar

1. Cohen SC, Gabelnick HL, Johnson RK, Goldin A: Effects of cyclophosphamide and adriamycin on the healing of surgical wounds in mice. *Cancer* 36:1277, 1975.
2. Cohen SC, Gabelnick HL, Johnson RK, Goldin A: effects of antineoplastic agents on wound healing in mice. *Surgery* 78:238, 1975.
3. Davis WM, Madden JW, Peacock EE, Jr: A new approach to the control of esophageal stenosis. *Ann Surg* 176:469, 1972.
4. Ferguson MK: The effect of antineoplastic agents on wound healing. *Surg Gynecol Obstet* 154:421, 1981.
5. Gordon JA, Smith GMR, Ellis H: The effect of cytotoxic drugs on the healing of peritoneal wounds in the rat. *Br J Cancer* 21:763, 1967.
6. Karppinen V, Myllarniemi H: Vascular reactions in the healing laparotomy wound under cytostatic treatment. *Acta Chir Scand* 136:675, 1970.
7. Küçükaydın M, Balkanlı S, Yeşilkaya A, Özemi Ç: Korozif özofagus striktüründe siklofosfamidin etkisi. *Pediyatrik Cerrahi Dergisi* 2:74, 1987.
8. Levenson SM, Geever EF, Crowley LV, Oates JF, III, Berard CW, Rosen H: The healing of rat skin wounds. *Ann Surg* 161:293, 1965.
9. Madden JW, Arem AJ: Wound Healing: Biologic and clinical features. Sabiston DC, Jr (Ed): *Textbook of Surgery*, 13th ed. Philadelphia, W.B. Saunders Company, 1986. Vol.XI, pp.193-213.
10. Mc Gonigal MD, Martin DM, Lucas CE, Ledgerwood AM, Brooks SC, Grabow D: The effects of breast cancer chemotherapy on wound healing in the rat. *J Surg Res* 42:560, 1987.
11. Peacock EE, Jr, Madden JW: Some studies on the effect of beta-aminopropionitrile on collagen in healing wounds. *Surgery* 60:7, 1966.
12. Van Winkle W, Jr: The tensile strength of wounds and factors that influence it. *Surg Gynecol Obstet* 129:819 1969.
13. Wie H, Brauset I, Eckersberg T: Effects of cyclophosphamide on open, granulating skin wounds in rats. *Acta Path Microbiol Scand. Sect. A.* 87:185, 1979.