

Bir torakoomfalopagus olgusu

Erol BALIK, Salih ÇETİNKURŞUN, Ali AVANOĞLU, İbrahim ULMAN,
Ali SAYAN

Ege Üniversitesi Tıp Fakültesi Çocuk Cerrahisi Anabilim Dalı, İzmir

Summary

A case of thoracoomphalopagus

Thoracoomphalopagus is the most common variety of conjoined twins. A case of conjoined thoracoomphalopagus, male and female was described. Umbilical cord was single and common. Male baby had imperforate anus and ballooning salivation. X-ray film after the injection of air through the nasogastric tube showed esophageal atresia. Further investigations were postponed and surgical attempt for separation were decided because the general condition of the male baby was deteriorating. Babies were intubated separately for anesthe-

sia without difficulty. The findings at the exploration briefly were: cardiac and hepatic fusions, gastric and intestinal distension due to TEF, and anorectal agenesis in the male baby. Female baby was found otherwise normal. Hepatic separation, gastrostomy and colostomy were applied without complications. The operation was terminated because bradycardia and cyanosis were developing in the male baby. Resuscitation trials for the cardiac arrest were not successful.

Key words: Conjoined twins, thoracoomphalopagus

Anahtar kelimeler: Yapışık ikizler, torakoomfalopagus

Giriş

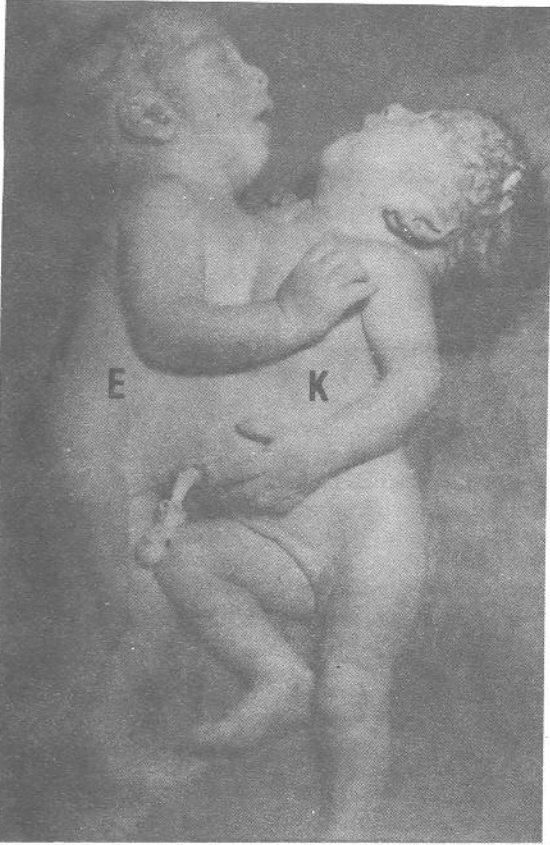
Bitişik ikizler bitişme yerlerine göre (kranyum) kranyopagus, (toraks)torakopagus, (göbek-toraks) torakoomfalopagus, (kisifoid)ksifopagus, (göbek) omfalopagus, (koksiks) pigopagus, (iskiyon) iskiyopagus olarak isimlendirilmektedir^(4,5). Bitişik ikiz insidensi 1/50000 olarak bildirilmiştir⁽⁵⁾. Ülkemizde iskiyopagus⁽³⁾, kranyopagus⁽¹⁹⁸⁸⁾ ve torakoomfalopagus⁽¹⁹⁸⁹⁾⁽⁶⁾ olarak üç olgu görüldüğü saptanabilmektedir. Etiyolojisi bilinmeyen bu anomalinin fertilizasyondan sonraki 13.-15. günlerde oluştuğu sanılmaktadır^(4,5). Prematürte, düşük doğum kilosu ve ek anomaliler nedeniyle ölü doğum ve erken ölüm oranları yüksektir⁽⁵⁾. Olguların % 73'ü torakoomfalopagus tipindedir^(4,5). Kliniğimizde separasyonuna çalışılan bir torakoomfalopagus olgusu sunulmuştur.

Olgu Sunumu

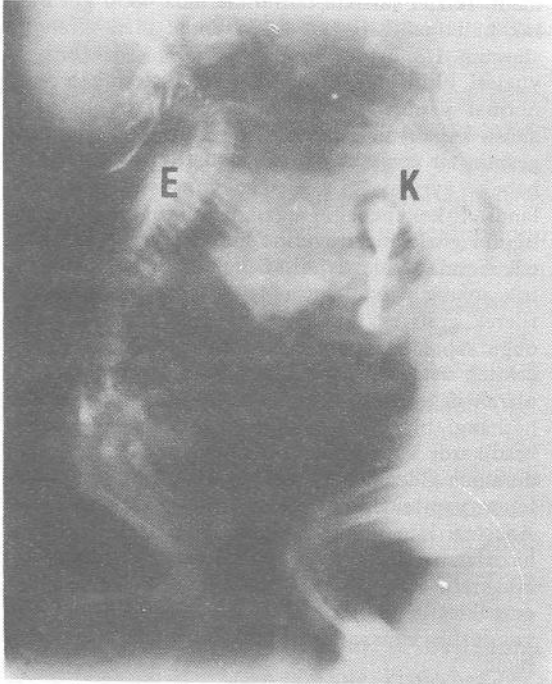
Torakoomfalopaguslu bitişik ikizler başka bir merkezde doğmuş ve 4 saat içinde kliniğimize getirilmiştir. Gebeliğin 36 hafta sürdüğü, olaysız

geçtiği ve doğumun sezaryenle gerçekleştiği öğrenildi. Öz ve soy geçmişinde özellik saptanmadı. İkizler birlikte tartıldıklarında 4850 gm olarak bulundu. Biri kız diğeri erkek olan ikizlerin sternum 1/3 üst kısmından göbeğe kadar bitişik, yüzleri birbirine dönük ve tüm ekstremitelerinin normal yapıda olduğu saptandı. Erkek bebeğin anüsü kapalıydı. Tek umbilikal kordon füzyon bölgesinin alt ucundan çıkmaktaydı (Resim 1). Heriki bebeğe ayrı ayrı i.v girişimle resüsitasyona başlandı. Erkek bebeğin ağzında tükrüğün balonlaşmasının gözlenmesi üzerine heriki bebeğe nazogastrik sonda yerleştirildi. Erkek bebekte nazogastrik sondanın özofagusu ilerletilemediği, hava verilerek grafi çekildiğinde özofagus atrezisi bulunduğu saptandı. Kız bebekte opak madde verilerek çekilen üst gastrointestinal sistem grafileri normal olarak değerlendirildi (Resim 2). Kemik yapılarında herhangi bir patoloji saptanmadı. Erkek bebekte bradikardi ve siyanoz belirmesiyle birlikte genel durumun giderek bozulması üzerine daha fazla inceleme yapılamadan acil girişime karar verildi. Anestezi için iki ayrı Mapleson-D (Bain) sistemi hazırlandı. Heriki bebekte herhangi bir güçlük olmaksızın oral yoldan endotrakeal entübasyon gerçekleştirildi. Anestezi oksijen, azot protoksit ve düşük konsantrasyonda Fluothane ile sürdürüldü.

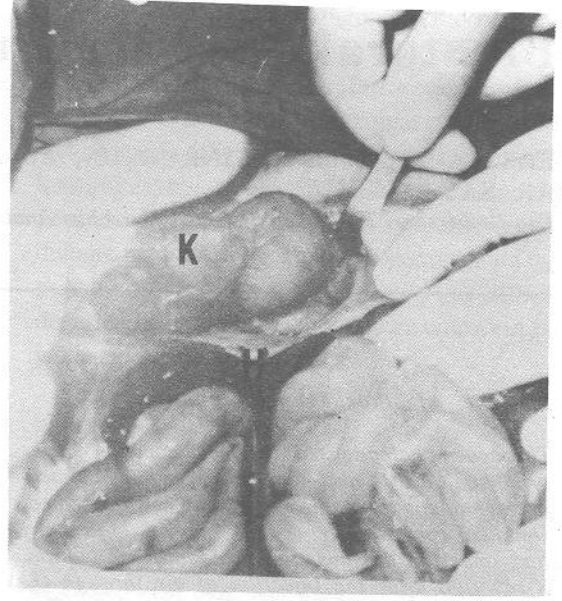
Gerekli deri temizliği ve örtülemeden sonra füzyon hattının toraks tarafından insizyon yapıldı. Sternotomi yapılarak heriki bebeğin toraks boşluğu açıldı. Akciğerler normaldi. Ortak perikardium açıldığında kalplerinin ventriküllerinden birbirine



Resim 1. Torakoomfalopagus'lu ikizler (K) Kız, (E) Erkek.



Resim 2. Radyogramda erkek bebekte (E) özofagus üst segmentinde gaz gölgesi, kız bebekte (K) Baryum pasajının olduğu görülmektedir



Resim 3. Kardiyak (K) ve Hepatik (H) füzyon görülmektedir.

bitişik, tek bir kalp görünümünde olduğu izlendi (Resim 3). Abdomenlerin eksplorasyonunda erkek bebekte her solunumda midenin havayla dolduğu gözlemlendi. Preoperatif bulgulara da dayanarak bu du-

rumun trakeoözofageal fistüle bağlı olduğu düşünüldü. Erkek bebekte kolonlar, özellikle sigmoid kolon anorektal atrezi nedeniyle distandı idi. Karaciğerler birbirine bitişik, heriki safra kesesi simetrik konumdaydı. Potts klempleri ve koter yardımıyla heriki karaciğer birbirinden ayrıldı, sütüre edildi. Bu sırada kalplerin kasılmaları giderek yetersiz duruma geldi. Bradikardi geliştiğinden kalpte herhangi bir girişim yapılmadı, perikard kapatıldı. Resüsitasyon için i.v. atropin, adrenalin, kalsiyum glukonat ve sodyum bikarbonat uygun dozlarda verildi. Erkek bebekte gastrostomi ve kolostomi yapıldı. Bilateral tüp torakostomi yapılarak toraks kapatıldı. Abdomen kapatılırken kardiyak arrest gelişti. Masaj ve medikal tedaviye rağmen sonuç alınamadı. Eksitusa karar verildi. Cerrahi ekipte dört kişinin çalıştığı operasyon 45 dakika sürdü.

Tartışma

Torakoomfalopagus, bitişik ikizlerde en çok görülen form olup olguların % 75'inde kalbin bitişik olduğu, % 90 olguda da perikardın ortak olduğu görülmüştür⁽¹⁾. Diğer organlarda anomali ve özellikle karaciğerde füzyon olabileceği bildirilmiştir^(4,5). Olgumuzda perikardiyum ortak olup kalplerin ventrikül duvarlarının bitişik olduğu, ayrıca özofagus atrezisi, trakeoözofageal fistül ve

anorektal atrezi bulunduğu saptanmıştır. Bitişik ikizlerde preoperatif tanı yöntemleri olarak özellikle kardiyovasküler sistemin incelenmesi cerrahi girişimin planlanmasında büyük rol oynamaktadır⁽¹⁾. Ancak, bebeklerin genel durumunun bozuk olması da preoperatif tanı girişimlerini sınırlandırmaktadır^(1,3,4,5). Olgumuzda da genel durum bozuk olduğundan-anjiyografi gibi-invaziv tanı yöntemleri uygulanamamıştır.

Acil separasyon girişimi için endikasyonlar:

1-ikizlerden birinin resüsitasyona yanıt vermeyecek kadar ağır durumda veya ölü doğmuş olması, 2-Doğum sırasında bitişme kısmındaki dokuların travmatize olması, 3-Omfalosele gibi düzeltilmesi gereken bir anomalinin varlığı, 4-Ağır kardiyak defekt gibi kolayca düzeltilemeyecek bir anomalinin bulunması şeklinde sıralanabilir⁽²⁾. Olgumuzda da acil separasyon girişimi için endikasyon konarak karaciğerin separasyonu, gastrotomi ve kolostomi uygulanabilmiş, ancak literatürde de belirtildiği gibi kardiyak füzyonun bulunması tam bir separasyonu olanaksız kılmıştır^(1,4,5).

Acil endikasyon konmamışsa bir yandan ikizlerin genel durumları stabilize edilmeğe çalışırken, diğer yandan tanı için ileri incelemelerin yapılması ve operasyonun elektif koşullarda gerçekleştirilmesi önerilir.

Kaynaklar

1. Antonelli D, Shmilovitz L, Dharon M: Conjoined hearts. Br Heart J 56:486, 1986.
2. Gans SL, Morgenstern L, Gettelman E, Zukow AH, Cooperman H: Separation of conjoined twins in the newborn period. J Pediatr Surg 3:565, 1968.
3. Olcay I, Yücesan S, zorludemir Ü: Conjoined ischiopagus twins. The Turkish J of Pediatrics 27:241, 1985.
4. Simpson JS: Conjoined twins. Holder TM and Ashcraft KW (ed) "Pediatric Surgery" Saunders, Philadelphia, 1980, s:1104.
5. Votteler T: Conjoined twins. Welch KJ, Randolph GJ, Ravitch MM, O'Neill JA, Rowe MI (ed) "Pediatric Surgery", Chicago, Yearbook Med Publ, 1986, s:771.
6. Basından: Erzurum Numune Hastanesi (1988) ve I.Ü. C.Paşa Tıp Fak. (Ocak 1989) de yapılan bitişik ikiz ameliyatları ile ilgili haberler.