

Adolesanlarda Pilonidal Sinüs Cerrahisinde Limberg Flep ile Modifiye Limberg Flebin Karşılaştırılması

Comparison of Limberg Flap and Modified Limberg Flap in Pilonidal Sinus Surgery in Adolescents

Umut Alici¹ , Çiğdem Arslan Alici¹ , Dilek Gümüş² 

¹Eskişehir Şehir Hastanesi, Çocuk Cerrahisi, Eskişehir, Türkiye

²Bilecik Şeyh Edebali Üniversitesi Sağlık Hizmetleri Meslek Yüksekokulu, İlk ve Acil Yardım Programı, Bilecik, Türkiye

Öz

Amaç: Pilonidal sinüs adolesan hasta grubunda oldukça sık karşılaşılan bir durumdur. Yetişkinlerde pilonidal sinüs hastalığını tedavi etmek için birçok teknik kullanılmış olmasına rağmen, çok az çalışma adolesan yaş grubunda uygulanan cerrahi tedavi yöntemlerini karşılaştırmıştır. Biz bu çalışmada, adolesan yaş grubunda, Limberg flep tekniği ile modifiye Limberg flep tekniğini karşılaştırdık.

Yöntem: Bu çalışmada, Ocak 2019-Şubat 2020 tarihleri arasında pilonidal sinüs nedeni ile opere edilen 21 adolesan hasta uygulanan cerrahi yöntemlere göre gruplandı. Hastaların demografik verileri, vücut kitle indeksi, hastaneye başvuru zamanı, medikal tedavi alma durumu, apse varlığı, sinüs sayısı, hastanede kalma süresi, dren çıkarılma zamanlaması, yara iyileşme süresi, yara yerinde maserasyon oluşumu, nüks oluşumu, yara yerinde akıntı olması, ağrısız oturma süresi, sosyal yaşama dönme süresi ve operasyon sonrası memnuniyetleri retrospektif olarak incelendi.

Bulgular: Pilonidal sinüs nedeniyle opere edilen 21 hastadan 11 hastaya Limberg flep (A grubu) ve 10 hastaya modifiye Limberg flep (B grubu) tekniği uygulandı. A grubunda ortalama yaş 15.63±1.62 ve B grubunda ortalama yaş 14.30±1.70 olarak saptandı. Her iki grubun yaş, cinsiyet, vücut kitle indeksi, başvuru süresi, medikal tedavi alma durumu, apse varlığı, sinüs sayısı, hastanede kalma süresi, drenin çıkarılma zamanı, yara iyileşme süresi, nüks, yara yerinde akıntı, ağrısız oturma süresi, sosyal yaşama dönme süresi ve hasta memnuniyeti açısından istatistiksel olarak anlamlı fark bulunamadı. Ancak, maserasyon, Limberg flep tekniği uygulanan grupta istatistiksel olarak daha yüksek saptandı.

Sonuç: Adolesanlarda uygulanan modifiye Limberg flep tekniği, Limberg flep tekniğine göre maserasyon gibi postoperatif dönemde karşılaşılabilecek komplikasyonlar açısından daha güvenilir bir yöntemdir.

Anahtar kelimeler: Pilonidal sinüs, modifiye Limberg flep, adolesan, maserasyon, Limberg flep

ABSTRACT

Objective: Pilonidal sinus is a common condition in the adolescent patient group. Although many techniques have been used to treat pilonidal sinus disease in adults, few studies have compared surgical treatment methods used in the adolescent age group. In this study, we compared the Limberg flap technique with the modified Limberg flap technique in the adolescent age group.

Method: In this study, 21 adolescent patients who were operated for pilonidal sinus between January 2019 and February 2020 were grouped according to the surgical method applied. Demographic data of the patients, body mass index, time of admission to the hospital, medical treatment status, presence of abscess, number of sinuses, duration of hospitalization, timing of drain removal, wound healing time, maceration at the wound site, recurrence, wound discharge, painless sitting time, time to return to social life and post-operative satisfaction were analyzed retrospectively.

Results: Limberg Flap (Group A) was applied to 11 patients and Modified Limberg Flap (Group B) technique was applied to 10 patients of 21 patients operated for pilonidal sinus. The mean age in group A was 15.63±1.62 and in group B, the mean age was 14.30±1.70. There was no statistically significant difference in terms of age, gender, body mass index, duration of application, medical treatment status, presence of abscess, number of sinuses, duration of hospitalization, time of drain removal, wound healing time, recurrence, wound discharge, painless sitting time, return to social life duration and patient satisfaction. However, maceration was statistically higher in the Limberg flap technique group.

Conclusion: The modified Limberg flap technique applied in adolescents is a more reliable method compared to the Limberg flap technique in terms of postoperative complications such as maceration.

Keywords: Pilonidal sinus, modified Limberg flap, adolescent, maceration, Limberg flap

Received/Geliş: 17.01.2021

Accepted/Kabul: 02.06.2021

Published date:

Cite as: Alici U, Arslan Alici Ç, Gümüş D. Adolesanlarda pilonidal sinüs cerrahisinde Limberg flep ile modifiye Limberg flebin karşılaştırılması. Çoc. Cer. Derg. 2021;35(3):117-23.

Umut Alici

Eskişehir Şehir Hastanesi

Çocuk Cerrahisi Polikliniği Blok Kat 1

Odunpazarı

Eskişehir - Türkiye

✉ drualici@gmail.com

ORCID: 0000-0002-3250-724X

Ç. Arslan Alici 0000-0003-3989-8295

D. Gümüş 0000-0001-8714-1874



Giriş

Pilonidal sinüs, çoğunlukla sakrokoksigeal bölgede görülen, anal yarıktaki dokuya, kıl foliküllerinin girmesiyle apse, infeksiyon ve ağrı gibi komplikasyonlara neden olan bir hastalıktır ⁽¹⁻³⁾. Daha çok genç erişkinlerde görülen hastalığın insidansı 1.2-2/10.000'dir, ancak adolesan yaş grubuna ait insidans hakkında literatürde yeterli bilgi yoktur ^(4,5).

Pilonidal sinüs hastalığında tedavi amaçlı kullanılan minimal invaziv yöntemlerin yetersizliği, nüks gelişiminin daha sık karşılanması ve bu yöntemlerin kaviteyi tam olarak yok etmek için yetersiz olmasıyla belirgin olarak ortaya çıkmaktadır ^(6,7). Adolesan yaş grubunda yapılan cerrahiler, tüm hastalıklı dokuların çıkarılması kadar olası komplikasyonların en aza indirilmesini de hedeflerler. Hastalığın tedavisinde etkilenen bölgenin tamamen çıkarılması ve geride kalan alanın kapatılması için primer onarım, marsupializasyon, Karydakis ameliyatı, Bascom ameliyatı, Limberg flep cerrahisi ve diğer flep teknikleri gibi birçok cerrahi yöntem kullanılmasına rağmen, optimal yöntem henüz tanımlanmamıştır. Pilonidal sinüs cerrahisinde, düşük nüks oranı (%0-6) gösterilmekle birlikte, yara ile ilgili yara yerinde açılma, infeksiyon, asimetrik skar gelişimi gibi sorunlar tanımlanmıştır ^(1,8,9). Limberg flep tekniğinde, sütür hattının alt kısmının intergluteal sulkusa yerleştirilmesi; daha uzun iyileşme sürecine, infeksiyonlara ve nükslere neden olmaktadır ^(10,11). Kısa sürede sosyal yaşama dönmek ve ameliyat sonrası komplikasyonları azaltmak için modifiye Limberg flep tekniği bazı çalışmalarda önerilmektedir ^(10,12-14). Çalışmamız, iki tekniğin karşılaştırılması ve bu konuda literatüre katkı sağlamak amacıyla tasarlanmıştır.

Gereç ve Yöntem

Ocak 2019-Şubat 2020 tarihleri arasında Eskişehir Şehir Hastanesi Çocuk Cerrahi Polikliniğine başvuran ve pilonidal sinüs tanısı alan 21 hastanın dâhil edildiği retrospektif bir çalışmadır. Çalışmaya başlamak için Eskişehir Osmangazi Üniversitesi, Girişimsel Olmayan Klinik Araştırmalar Etik Kurul onayı ve Eskişehir İl Sağlık Müdürlüğü Çalışma Protokol onayı alındı. Hasta ve hasta yakınlarından bilgilendirilmiş onam alındı. Çalışmaya katılmayı kabul etmeyen, cerrahi uygulanmamış ve 18 yaşından büyük hastalar

araştırmaya dâhil edilmedi. Veriler her hasta için ameliyat öncesi oluşturulan ve ameliyat sonrası hastayı takip sırasında kullanılan formlardan toplandı. Cerrahi işlem olarak çalışmaya dâhil edilen 21 hastadan, 11 hastaya Limberg flep (A grubu) ve 10 hastaya da modifiye Limberg flep (B grubu) tekniği uygulandı.

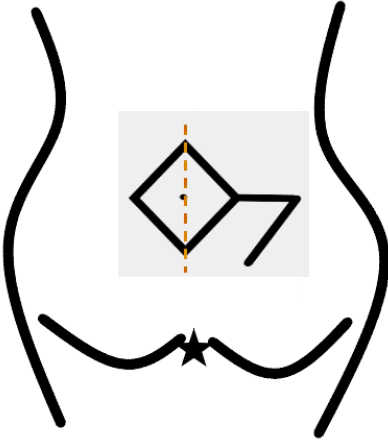
Akut süpüratif pilonidal sinüs durumunda apse drenajı yapılmasını takiben yada apse hâli gelişmemiş infeksiyonu olan hastalar, 10 gün boyunca amoksisilin klavulonat ile tedavi edildi ve tıbbi tedaviyi takiben cerrahi için yeniden değerlendirildi. İnflamasyon durumu düzelir düzelmez, elektif cerrahi planlandı. Tüm hastalar ameliyattan bir gün önce yeniden muayene edildi. Anestezistler, ebeveynlerle yapılan bir konuşmadan sonra anestezi tipini (genel ve spinal anestezi) belirlediler. Ameliyat günü, ameliyattan 8 saat önce rektal lavman verildi. Cerrahiden hemen önce cerrahi alan işaretlendi ve gerekli olan hastalarda operasyon bölgesi traş edildi.

Cerrahi Prosedür

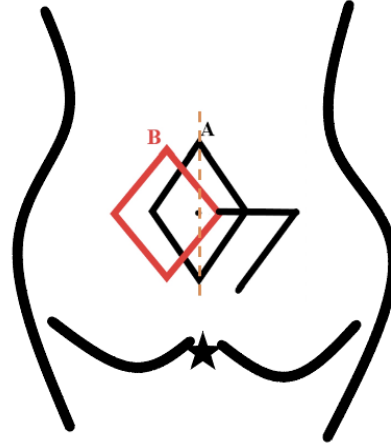
Tüm prosedürler genel veya spinal anestezi altında yüzüstü pozisyonda gerçekleştirildi. Ameliyat bölgesi, kalçalara yapışkan bantlar kullanılarak iki tarafa eşit olarak yana çekilmesi ile ortaya çıkarıldı ve %10 povidon-iyot ile temizlendi. Sinüs yolunun boyutu, sinüs deliklerinden metilen mavisi enjeksiyonu ile belirlendi. Eksizyon alanı, tüm hastalıklı dokuyu çıkarmak, düzgün sınırlı bir yara yeri elde etmek ve doğumsal kalça oluşunun doğru düzlemde olması için sinüs ağzı lokalizasyonlarına ve pilonidal sinüs genişliğine göre tanımlandı.

Limberg flebi uygulanan hastalarda öncelikte tüm hastalıklı dokuyu içerecek ve yara gerginliği oluşmadan düzgün sınırlı bir yara yeri elde edilecek şekilde bir eşkenar dörtgen çizildi. Ardından bu dörtgenin sağ köşesinden flep için önce dörtgenin sol üst kenar uzunluğunda düz yatay ve sonra dörtgenin sağ alt kenarına paralel olacak şekilde kesi yapıldı (Şekil 1A). Sonra sağdaki alanda deri, deri altı ve gluteal kas fasyasını içeren flep hazırlandı. Hazırlanan flep dörtgenin sol üst kenarına gelecek ve çıkarılan doku açıklığını kapatacak şekilde çevrildi.

Modifiye Limberg tekniği kullanılan hastalarda ilk olarak, alan Limberg flep tekniği (Şekil 1A) için tarif edildiği gibi işaretlendi, ancak daha sonra birinci ala-



Şekil 1. Limberg Flep tekniği.



Şekil 2. Modifiye Limberg tekniği.

nın ortasından 1 cm yanal olarak, orijinal teknikten bir sapma aktarılarak eşkenar dörtgen şeklinde bir insizyon yapıldı. İnsizyon hattı, Şekil 1 B'de tarif edildiği gibi işaretlendi. Pilonidal sinüs, eşkenar dörtgen şeklinde bir insizyonu takiben elektrokoter kullanılarak presakral fasyaya uzanan bir blok hâlinde çıkarıldı. Daha sonra modifiye Limberg flep, deri, derialtı ve gluteal kasın fasyasını içerecek şekilde hazırlandı. Kanama kontrolü yapıldıktan sonra presakral fasyaya bir hemovak drenajı yerleştirildi. Modifiye Limberg flebinin gluteal fasya, deri altı tabakası ve deri sırasıyla 0 poliglaktin (Vicryl, Ethicon), 3-0 poliglaktin (Vicryl, Ethicon) ve 2-0 poliglaktin (Vicryl, Ethicon) ile kapatıldı.

Hastalara postoperatif amoksisilin klavulonat verildi (doz başına 1 g IV, günde üç kez). Ameliyat sonrası hastalar ağızdan 72 saat sonra beslendiler ve 72 saat sonra mobilize edildiler. Hemovak drenajı postoperatif dördüncü günde veya sonrasında drenaj 10 cc/günün altına düştüğünde çıkarıldı. Drenajın çekilmesinden bir gün sonra, hastalar hastaneden taburcu edildi ve 15 gün boyunca doğrudan insizyonlarına oturmamaları, ancak şişirilebilir bir halka yastık kullanmaları veya yan olarak oturmaları önerildi; 1 ay sonra kesi üzerine normal oturabilecekleri söylendi. Deri dikişleri postoperatif 10. günde çıkarıldı. Ağır sporlara 3 ay boyunca izin verilmedi ve hastalara ameliyattan sonra 6 ay boyunca gluteal bölgeyi traş etmeleri önerildi. Hastalar başlangıçta ilk ay haftalık daha sonra 6 ay boyunca ayda bir kez izlendi. Hastalarda gözlenen komplikasyonlar kaydedilip tedavisi sağlandı.

İstatistiksel Analiz

Değişkenlerin normal dağılım gösterip göstermediğini değerlendirmek için Shapiro-Wilk testi kullanıldı. Parametrik sürekli (sayısal) değişkenlerin verileri ortalama±SD olarak verildi ve grup karşılaştırmaları için t-testi kullanıldı. Non-parametrik sürekli (sayısal) değişkenlerin verileri ortanca (min-max) olarak verildi ve grup karşılaştırmaları için Mann Whitney U testi kullanıldı. Sürekli olmayan verilerin karşılaştırılmasında ki-kare ve Fisher gerçeklik testi kullanıldı. İstatistiksel anlamlılığı göstermek için $p < 0.05$ değeri alındı. Analizler ticari yazılım (IBM SPSS Statistics 21.0) kullanılarak yapıldı.

Bulgular

Hastaların yaşları, vücut kitle indekleri, hastaneye başvuru zamanları, sinüs sayıları, hastanede kalma süreleri, dren çıkarılma zamanlamaları, yara iyileşme süreleri, ağrısız oturma süreleri, sosyal yaşama dönme süreleri Tablo 1'de grup bazında ve p değerleri ile verilmiştir (Tablo 1). Hastaların cinsiyetleri, medikal tedavi alma durumları, apse varlığı, yara yerinde maserasyon oluşumu, yara yerinde akıntı olması Tablo 2'de grup bazında ve p değerleri ile verilmiştir (Tablo 2). Altı aylık takip süresi boyunca her iki grupta da ameliyat sonrası nüks meydana gelmedi. Operasyon sonrası memnuniyet dağılımları da Tablo 3'te p değeri ile birlikte verilmiştir (Tablo 3). Bu sonuçlar ile tek anlamlı fark olarak modifiye Limberg flebi uygulanan hasta grubunda maserasyonun gelişme olasılığının daha az olduğu görüldü ($p < 0.05$).

Tartışma

Pilonidal sinüs; en sık genç erkeklerde görülen, kıl foliküllerinin hasarlı epitelyuma girmesiyle enflamatuvar reaksiyona neden olan ve fistül yollarının oluşmasıyla sonuçlanan bir hastalıktır⁽¹⁵⁾. Bu hastalık için erkek cinsiyeti, ailede pilonidal sinüs öyküsü, obezite, aşırı vücut kılı, kötü vücut hijyeni, aşırı terleme, uzun süre oturarak çalışma temel risk faktörleridir⁽¹⁶⁻¹⁹⁾. Pilonidal sinüs insidansı 15-25 yaş aralığındaki genç erişkinlerde yüksektir⁽¹⁹⁾. Pilonidal sinüs, genç erişkin erkeklerde daha fazla görülmesine rağmen, çalışmamızda pilonidal sinüs tanısı alan adolesanların 12'sini (%57.14) kadın ve 9'unu (%42.86) erkek hastalar oluşturmuştur. Bir çalışmada, 11'i adolesan kadın (%61) ve 7'si adolesan erkek (%39) pilonidal sinüs nedeniyle opere edilmiştir⁽²⁰⁾. Çalışmamıza paralel olarak başka bir çalışmada da modifiye Limberg flep tekniği uygulanan adolesan erkek/kadın

oranı 1/1.22 olarak bulunmuştur⁽²¹⁾. Bu durumun kadınların erkeklere göre daha erken yaşta ergenliğe girmesiyle ilişkili olduğu söylenebilir.

Pilonidal sinüs cerrahisi planlanan hastaların 14'ünde ilk başvuruda apse izlenmiştir. Aps drenajı ve antibiyoterapi sonrası infeksiyon süreci sona eren 14 hastanın 9'una Limberg flep tekniği, 5'ine modifiye Limberg flep tekniği uygulanmıştır. Literatürde de pilonidal sinüs cerrahisi öncesinde hastada apse varsa öncelikle apse drenajı ve tedavisinin yapılmasını destekleyen yayınlar bulunmaktadır⁽²²⁾.

Limberg flep tekniği ile pilonidal sinüs cerrahisi için önerilen diğer teknikler literatürde karşılaştırılmıştır. Primer onarım, geniş defektlerde yara yerinde oluşacak gerginlik nedeniyle her zaman tercih edilmez. Bununla birlikte, bir çalışmada, primer onarımın infeksiyon oranı, mobilizasyon zamanı ve hastaneden

Tablo 1. Sürekli (sayısal) verilerin dağılımı. (Parametrik sürekli (sayısal) değişkenlerin verileri ortalama±SD olarak, non-parametrik sürekli (sayısal) değişkenlerin verileri ortanca (min- max) olarak verildi.)

	Limberg Flep Grubu (A Grubu)	Modifiye Limberg Flep Grubu (B grubu)	Bütün gruplar	P değeri
Yaş	15,63±1,62 yaş	14,30 ±1,70 yaş	15,0±1,76	0,066
VKİ	24,83±5,52 kg/m ²	24,88±4,40 kg/m ²	24,9±4,36	0,982
Semptom süresi	7,54±7,32 ay	3,20 ±1,31 ay	5,48±5,71	0,134
Sinüs sayısı	2 (1-5) adet	2 (1-4) adet	2 (1-5) adet	0,294
Hastanede yatış	5 (5-11) gün	5 (5-11) gün	5 (5-11) gün	0,557
Hemovak dren kalma süresi	5 (4-10) gün	4 (4-8) gün	4 (4-10) gün	0,968
Yara iyileşme süresi	22 (9-60) gün	15 (9-31) gün	13 (9-60) gün	0,147
Ağrısız oturma süresi	13,18±7,34 gün	12,50±4,67 gün		0,832
Sosyal hayata dönme süresi	16,81±4,19 gün	14,80±1,47 gün		0,294

VKİ: Vücut Kitle İndeksi

Tablo 2. Sürekli olmayan verilerin dağılımı.

	Limberg Flep Grubu (A Grubu) (n=11)	Modifiye Limberg Flep Grubu (B Grubu) (n=10)	P değeri
Cinsiyet dağılımı (Erkek : Kadın)	3 : 8	4 : 6	0.198
Ameliyat öncesi medikal tedavi alma durumu	11 (%100)	8 (%80)	0.214
Ameliyat öncesi apse varlığı	9 (%81.8)	5 (%50)	0.183
Ameliyat sonrası yara yerinde akıntı	3 (%27.2)	2 (%20)	0.713
Ameliyat sonrası maserasyon varlığı	6 (%54.5)	1 (%10)	<0.05

Tablo 3. Hasta memnuniyetinin dağılımı.

Hasta memnuniyeti	Limberg Flep Grubu (A Grubu)	Modifiye Limberg Flep Grubu (B Grubu)	P değeri
Çok kötü	0	0	
Kötü	0	0	
Orta	0	0	0.713
İyi	3 (%27.2)	2 (%20)	
Çok iyi	8 (%72.7)	8 (%80)	

çıkış zamanı açısından daha dezavantajlı olduğu izlenmiştir (23). Marsupiyalizasyon tekniğinin bir başka çalışmada, infeksiyon gelişimi ve yara iyileşmesi açısından dezavantajlı olduğu gösterilmiştir (24). Bir çalışmada, Karydakıs flep ameliyatının daha fazla komplikasyon, işe daha geç dönüş, daha az genel hasta memnuniyeti ve daha uzun tam yara iyileşme süresi olduğu gösterilmiştir (25). Bascom prosedürünün nüks, morbidite ve maliyet açısından daha dezavantajlı olduğu gösterilmiştir (26). Bu bulgular nedeniyle hastalarımıza Limberg ya da modifiye Limberg tekniklerini uyguladık.

Pilonidal sinüsün tedavisinde, eksizyon ve flep cerrahisiyle sakral bölgedeki defektin düzeltilmesi düşük morbidite ve hastalığın nüks etmesini azaltması açısından önemlidir. Limberg flep yönteminde tek zayıf nokta, flebin alt ucunun intergluteal sulkus içinde kalmasıdır. Bu yöntemde nüksler bu zayıf noktadan kaynaklanır. Modifiye Limberg flep yönteminde ise flebin alt ucu orta hattın 1-2 cm dışına kaydırılarak flep rekonstrüksiyonu sağlanır (14). Bu değişiklik, orta hatta meydana gelen nüksleri ve maserasyonu önemli ölçüde azaltmıştır. Literatüre baktığımızda, modifiye Limberg flep tekniğinin, Limberg flep tekniğine göre nüks, infeksiyon ve maserasyon gibi komplikasyonlar açısından daha düşük oranlara sahip olduğu görülmektedir (10,13,14). Çalışmamızda ise, yara yerinde akıntı ve nüks açısından iki teknik arasında fark olmadığı, ancak yara iyileşmesinde modifiye Limberg flep tekniğinin daha konforlu olduğu ve maserasyon gibi komplikasyonlar açısından daha iyi bir teknik olduğu saptanmıştır. İlaveten hastalarda nüksün görülmemesi, her iki tekniğin de nüks oranının düşüklüğüne işaret etmektedir.

Literatürde, iki teknik için daha çok nüks ve komplikasyonlar açısından karşılaştırma yapılmış olsa da ameliyat sonrası hasta memnuniyeti ve yaşam kalitesi araştırılmamıştır. Bizim çalışmamızda bu konularda irdelenmiştir. Çalışmamızda, modifiye Limberg flep tekniğinde drenin çekilme zamanı, yara iyileşme süresi, ağrısız oturma süresi, sosyal yaşama dönme süresi daha kısa ve hasta memnuniyeti daha yüksek olsa da Limberg flep tekniği ile arasında istatistiksel olarak anlamlı bir fark bulunamamıştır. Yapılan bir çalışmada, modifiye Limberg tekniğinin drenin çekilme zamanını ve ağrısız oturma süresini kısalttığı, ancak iki teknik arasında sosyal yaşama dönme süre-

lerinin farklı olmadığı sonucunu elde edilmiştir (13). Başka bir çalışmada, modifiye Limberg flep tekniğinin işe dönme süresini ve ağrısız yürüme zamanını önemli ölçüde kısalttığı gösterilmiştir (10). Hasta memnuniyetinin değerlendirildiği bir çalışmada, çalışmamızla benzer olarak iki teknik arasında farkın olmadığı sonucuna varılmıştır (12).

Bu çalışmada, gelecekteki araştırmamızda ele alınabilecek bazı sınırlamaları bulunmaktadır. Bunlar hasta sayısının az olması, ameliyat öncesi infeksiyon varlığının iki grup arasında eşit dağılmıyor olması, ameliyat sonrası takiplerinde maserasyon varlığında derecelendirilmemesi, ameliyat sonrası yaşam kalitesinin ve memnuniyetinin detaylı anketlerle değerlendirilememesidir.

Sonuç

Adolesan yaş grubunda yapılan cerrahi, tüm hastalıklı dokuların çıkarılması kadar olası komplikasyonların en aza indirilmesini de hedefler. Ancak, bir pilonidal sinüs eksizyonu açısından tüm şartları sağlayan cerrahi bir teknik yoktur. Çalışmamızın sonucunda da modifiye Limberg flep tekniğinin maserasyon açısından Limberg flep uygulanan gruptan daha iyi sonuçları olduğu görüldü. Bu nedenle modifiye Limberg tekniğini pilonidal sinüs cerrahisinde önermekteyiz. Bu konuda daha geniş kontrollü randomize çalışmalara gereksinim vardır.

Etik Kurul Onayı: Eskişehir Osmangazi Üniversitesi, Girişimsel Olmayan Klinik Araştırmalar Etik Kurul onayı ve Eskişehir İl Sağlık Müdürlüğü Çalışma Protokol onayı alındı.

Çıkar Çatışması: Bu makaledeki yazarların tamamının çıkar çatışması yoktur.

Finansal Destek: Yoktur.

Hasta Onamı: Hasta ve hasta yakınlarından bilgilendirilmiş onam alındı.

Ethics Committee Approval: Eskişehir Osmangazi University, Non-Interventional Clinical Research Ethics Committee approval and Eskişehir Provincial Health Directorate Study Protocol approval were obtained.

Conflict of Interest: All authors in this article have no conflict of interest.

Funding: None.

Informed Consent: Informed consent was obtained from the patients and their relatives.

Kaynaklar

1. Afşarlar ÇE, Yılmaz E, Karaman A, et al. Treatment of adolescent pilonidal disease with a new modification to the Limberg flap: symmetrically rotated rhomboid excision and lateralization of the Limberg flap technique. *J Ped Surg.* 2013;48(8):1744-9. <https://doi.org/10.1016/j.jpedsurg.2013.01.029>
2. Arda İS, Güney LH, Sevmiş Ş, Hiçsönmez A. High body mass index as a possible risk factor for pilonidal sinus disease in adolescents. *World J Surg.* 2005;29(4):469-71. <https://doi.org/10.1007/s00268-004-7533-y>
3. Zagory JA, Golden J, Holoyda K, Demeter N, Nguyen N. X. Excision and primary closure may be the better option in the surgical management of pilonidal disease in the pediatric population. *The American Surgeon.* 2016;82(10):964-7. <https://doi.org/10.1177/000313481608201023>
4. Nasr A, Ein SH. A pediatric surgeon's 35-year experience with pilonidal disease in a Canadian children's hospital. *Canadian J Surg.* 2011;54(1):39. <https://doi.org/10.1503/cjs.028509>
5. Yıldız T, Elmas B, Yucak A, Turgut HT, İlce Z. Risk factors for pilonidal sinus disease in teenagers. *The Indian J Ped.* 2017;84(2):134-8. <https://doi.org/10.1007/s12098-016-2180-5>
6. Aslam MN, Shoab S, Choudhry AM. Use of Limberg flap for pilonidal sinus--a viable option. *J Ayub Med Coll Abbottabad* 2009;21:31-3.
7. Mahdy T. Surgical treatment of the pilonidal disease: primary closure or flap reconstruction after excision. *Dis Colon Rectum* 2008;51:1816-22. <https://doi.org/10.1007/s10350-008-9436-8>
8. Käser SA, Zengaffinen R, Uhlmann M, Glaser C, Maurer CA. Primary wound closure with a Limberg flap vs. secondary wound healing after excision of a pilonidal sinus: a multicentre randomised controlled study. *International J Colorectal Disease.* 2015;30(1):97-103. <https://doi.org/10.1007/s00384-014-2057-x>
9. Yamout SZ, Caty MG, Lee YH, Lau ST, Escobar MA, Glick PL. Early experience with the use of rhomboid excision and Limberg flap in 16 adolescents with pilonidal disease. *J Ped Surg.* 2009;44(8):1586-90. <https://doi.org/10.1016/j.jpedsurg.2008.11.033>
10. Akin M, Leventoglu S, Menten BB. Comparison of the classic Limberg flap and modified Limberg flap in the treatment of pilonidal sinus disease: a retrospective analysis of 416 patients. *Surgery Today.* 2010;40(8):757-62. <https://doi.org/10.1007/s00595-008-4098-7>
11. Cihan A, Ucan BH, Comert M, Cesur A, Cakmak GK, Tascilar O. Superiority of asymmetric modified Limberg flap for surgical treatment of pilonidal disease. *Diseases of the colon & rectum.* 2006;49(2):244-9. <https://doi.org/10.1007/s10350-005-0253-z>
12. Aren A, Şağban AD, Gökçe AH. Pilonidal Sinüsün cerrahi tedavisinde Limberg flep ile modifiye Limberg flep karşılaştırılması. *Istanbul Med J.* 2010;11(4):149-53.
13. Sit M, Aktas G, Yılmaz EE. Comparison of the three surgical flap techniques in pilonidal sinus surgery. *The American Surgeon.* 2013;79(12):1263-8. <https://doi.org/10.1177/000313481307901217>
14. Menten BB, Leventoglu S, Cihan A, Tatlicioglu E, Akin M, Oguz M. Modified Limberg transposition flap for sacrococcygeal pilonidal sinus. *Surgery Today.* 2004;34(5):419-23. <https://doi.org/10.1007/s00595-003-2725-x>
15. Kueper J, Evers T, Wietelmann K, et al. Sinus pilonidalis in patients of German military hospitals: a review. *German military hospitals: a review. GMS Interdiscip Plast Reconstr Surg DGPW.* 2015;4:Doc02.
16. Bolandparvaz S, Moghadam Dizaj P, Salehi R, et al. Evaluation of the risk factors of pilonidal sinus: a single center experience. *Turk J Gastroenterol.* 2012;23(5):535-7. <https://doi.org/10.4318/tjg.2012.0381>
17. Doll D, Matevossian E, Wietelmann K, Evers T, Kriner M, Petersen S. Family history of pilonidal sinus predisposes to earlier onset of disease and a 50% long-term recurrence rate. *Diseases of the Colon & Rectum.* 2009;52(9):1610-5. <https://doi.org/10.1007/DCR.0b013e3181a87607>
18. Harlak A, Menten O, Kilic S, Coskun K, Duman K, Yılmaz F. Sacrococcygeal pilonidal disease: analysis of previously proposed risk factors. *Clinics.* 2010;65(2):125-31. <https://doi.org/10.1590/S1807-59322010000200002>
19. Majeski J, Stroud J. Sacrococcygeal pilonidal disease. *International Surg.* 2011;96(2):144-7. <https://doi.org/10.9738/1393.1>
20. Çaman Ş, Celayir AC, Pektaş OZ, Atay Nİ, Cansaran S. Sakrokoksigeal pilonidal sinus hastalığında "non touch" prensibiyle eksizyonun önemi. *Çocuk Cerrahisi Derg.* 2013;27(2):77-80. <https://doi.org/10.5222/JTAPS.2013.077>
21. Yıldız T, İlce Z, Küçük A. Modified Limberg flap technique in the treatment of pilonidal sinus disease in teenagers. *J Ped Surg.* 2014;49(11):1610-13. <https://doi.org/10.1016/j.jpedsurg.2014.06.011>
22. Kanat BH, Bozan MB, Yazar FM, Yur M, Erol F, et al. Comparison of early surgery (unroofing-curettage) and elective surgery (Karydakís flap technique) in pilonidal sinus abscess cases. *Ulus Travma Acil Cerrahi Derg.* 2014;20(5):366-70. <https://doi.org/10.5505/tjtes.2014.62547>
23. Cihan A, Menten BB, Tatlicioglu E, et al. Modified Limberg flap reconstruction com-pares favourably with primary repair for pilonidal sinus surgery. *ANZ J Surg.* 2004;74:238-42. <https://doi.org/10.1111/j.1445-2197.2004.02951.x>
24. Özer S, Karaca T, Bilgin BÇ, Demir A, Özer H, et al. Pilonidal sinüs hastalığında marsupiyalizasyon, primer onarım, Limberg flep yöntemlerinin rekürrens yönünden karşılaştırılması. *Kolon Rektum Hast Derg.* 2012;22:10-6. <https://doi.org/10.1016/j.ijsu.2012.10.001>
25. Alvandipour M, Zamani MS, Ghorbani M, Charati JY, Karami MY. Pilonidal Sinüs Hastalarının Tedavisinde Limberg Flep ve Karydakís Flep Cerrahisinin Karşılaştırılması: Tek Körlü Paralel Randomize Bir Çalışma. *Koloproktoloji Yıllıkları.* 2019 Mayıs: 313-8. <https://doi.org/10.3393/ac.2018.09.27>

26. Ray K, Albendary M, Baig MK, Swaminathan C, Sains P, et al. Limberg flap for the management of pilonidal sinus reduces disease recurrence compared to Karydakis and Bascom procedure: a systematic review

and meta-analysis of randomized controlled trials. *Minerva Chirurgica* 2020 mese; 75(0):000-000.
<https://doi.org/10.23736/S0026-4733.20.08362-5>