

## Çocukluk Çağı Rüptüre Akciğer Kist Hidatikleri

### Childhood Ruptured Pulmonary Hydatid Cysts

Veli Avcı<sup>1</sup>, Kemal Ayengin<sup>1</sup>, Mehmet Göksu<sup>2</sup>

<sup>1</sup>Van Yüzüncü Yıl Üniversitesi Tıp Fakültesi Çocuk Cerrahisi Anabilim Dalı, Van, Türkiye  
<sup>2</sup>Adıyaman Üniversitesi Tıp Fakültesi Çocuk Cerrahisi Anabilim Dalı, Adıyaman, Türkiye

#### Öz

**Amaç:** Akciğer kist hidatiğinin en ciddi komplikasyonlarından biri kistin rüptüre olmasıdır. Rüptürü sonrasında asfiksi, anafilaktik şok, akut solunum yetmezliği ve masif hemoptizi meydana gelebilir. Bu çalışmada kliniğimizde takip ve tedavisi yapılan rüptür sonrası akciğer kist hidatik vakalarını sunmayı amaçladık.

**Yöntem:** Çalışmaya Ocak 2012-Ocak 2021 tarihleri arasında kliniğimizde rüptür sonrası akciğer kist hidatik nedeni ile ameliyatı yapılan 0-18 yaş arası hastalar dahil edildi. Hastaların başvuru yaşı, cinsiyeti, şikayeti, kistin lokalizasyonu ve uygulanan cerrahi teknik değerlendirildi.

**Bulgular:** Çalışmaya dahil edilen 60 akciğer kist hidatik vakasının 23 (%38)'ünde rüptür teşhisi konuldu. Rüptür hastaların 12'si (%52) kız, 11'i (%48) erkekti. Ortama yaş 10.2 (5-17) yıldı. En sık başvuru nedeni öksürük ve ateşti. Lokalizasyon olarak en sık sağ lob akciğer tutulumu vardı. Cerrahi işlem esnasında altı (%26) hastaya kapitonaj uygulanırken, 17(%74) hastaya uygulanmadı. Lobektomi yalnızca bir hastada yapıldı.

**Sonuç:** Akciğer kist hidatiğinde rüptür en korkulan komplikasyondur. Bu yüzden hastalarda rüptür sonrası oluşabilecek komplikasyonlar cerrahi açıdan kısa zamanda değerlendirilmelidir.

**Anahtar kelimeler:** Kist hidatik, akciğer, rüptür, çocuk

#### ABSTRACT

**Objective:** One of the most serious complications of pulmonary hydatid cyst is rupture of it. Post-rupture asphyxia, anaphylactic shock, acute respiratory failure and massive hemoptysis may occur. In this study, we aimed to present ruptured pulmonary hydatid cyst cases who were followed up and treated in our clinic.

**Method:** In January January 2012-January 2021, patients between 0-18 years of age who underwent surgery for a ruptured hydatid lung cyst in our clinic were included in the study. Age, sex, complaint, cyst localization and surgical technique were evaluated.

**Results:** In 23 (38%) of the 60 cases of hydatid lung cysts included in the study, rupture was diagnosed. Of the ruptured patients, 12 (52%) were girls and 11 (48%) were boys. The median age was 10.2 (5-17) years. The most common cause of admission was cough and fever. The most common localization was right lobe lung involvement. While capitonage was applied to six (26%) patients during the surgical procedure, 22(74%) patients did not. Lobectomy was performed in only one patient.

**Conclusion:** Rupture is the most feared complication in pulmonary hydatid cyst. Therefore, complications that may occur after rupture of patients should be evaluated in terms of surgery in a short period of time.

**Keywords:** Hydatid cyst, pulmonary, rupture, child

Received/Geliş: 05.04.2021

Accepted/Kabul: 30.07.2021

Published date:

Cite as: Avcı V, Ayengin K, Göksu M. Çocukluk çağı rüptüre akciğer kist hidatikleri. Çocuk. Cer. Derg. 2021;35(3):132-6.

Veli Avcı

Van Yüzüncü Yıl Üniversitesi  
Tıp Fakültesi Çocuk Cerrahisi  
Anabilim Dalı,  
Van, Türkiye

✉ veliavci\_21@hotmail.com

ORCID: 0000-0003-2856-3449

K. Ayengin 0000-0002-1633-3200

M. Göksu 0000-0001-9330-6241



## Giriş

Hidatik kist *Echinococcus granulosus* tarafından oluşturulan hastalıktır. En sık karaciğeri tutan bu hastalık ikincil olarak akciğerleri tutar <sup>(1,2)</sup>. Hastalık yetişkinlere nazaran çocukluk çağında daha sık görülür <sup>(3)</sup>.

Kistlerin yavaş büyümesi nedeniyle, kist hidatik akciğerlere yerleşip burayı enfekte ettikten birkaç yıl sonra büyüyüp genişleyene kadar genellikle asemptomatik seyrederek. Çoğu vakada görüntüleme çalışmaları sırasında tesadüfen tanısı konur. Semptomlar genellikle kistin rüptürü sonrası oluşur. Kist rüptürü bazen kendiliğinden bazen de bir travma sonrası olabilir. Rüptür sonrası kistler plevra boşluğuna veya bronşa açılabilir. Sonrasında öksürük, ateş, hemoptizi ve anafilaktik şok gibi çeşitli semptomlara neden olabilir <sup>(1,4)</sup>.

Literatürde akciğer kist hidatikleri rüptürü ile ilgili birçok çalışma vardır. Ancak özellikle büyük baş hayvancılığın yaygın olarak yapıldığı ve *Echinococcus granulosus*'un sık teşhis edildiği yöremiz ile ilgili çalışmalar sınırlıdır. Çalışmanın bu açıdan ulusal literatüre katkı sunacağını düşünmekteyiz.

## Gereç ve Yöntem

Çalışmada Ocak 2012-Ocak 2021 tarihleri arasında hastanemiz çocuk cerrahisi kliniğinde akciğer kist hidatik rüptürü nedeni ile ameliyatı yapılan 0-18 yaş aralığındaki hastaların dosyaları retrospektif olarak tarandı. Hastaların başvuru yaşı, cinsiyeti, şikayeti, kistin lokalizasyonu, boyutu, açık bronş sayısı, uygulanan cerrahi teknik, cerrahi öncesi-sonrası komplikasyonlar, yatış süreleri ve hastaların yaşadıkları yerler değerlendirildi.

Tüm hastalarda tanı direkt akciğer grafisi sonrası çekilen bilgisayarlı akciğer tomografisi ile konuldu. Tanısı konulan hastalara ameliyat öncesi hemodinaminin düzenlenmesini takiben kan hazırlığı yapıldı ve aile onamı alındı. Ameliyat genel anestezi altında çift lümenli entübasyon tüpü kullanılarak ve posterolateral torakotomi pozisyonunda basit kistotomi ile yapıldı. Öncelikle kist kavitesinde oluşan rüptürle etrafa saçılmış olan kist sıvısı aspire edikten sonra, kavite içi %10 NaCl emdirilmiş steril spançlarla temizlendi. Kavitenin etrafı ise yine %10'luk NaCl ile çepeçevre

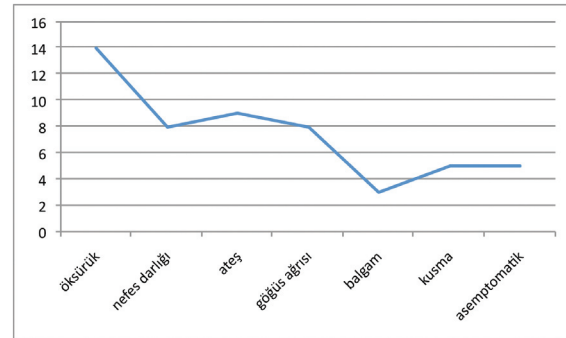
sarıldı. Kavite içindeki bronş açıklıkları 2/0 veya 3/0 absorbabl sütürler (Vicryl®, ETHICON/Johnson&Johnson corp. New Jersey/USA) ile "U veya pürse-string" sütür tekniği kullanılarak kapatıldı. Doku yapıştırıcıları ise hiçbir vakamızda kullanılmadı. Akciğer rezeksiyonu, yalnızca geri dönüşü olmayan ve yaygın bir akciğer dokusu yıkımı varsa yapıldı. Tüm vakalarda "albendazol" tedavisi erken dönemde başlandı.

Basit kistotomi ve kapitonaj işlemi kist çapı dört cm'den küçük vakalarda yapıldı. Diğer vakalarda kistotomi kapitonajsız olarak yapıldı.

İstatistiksel analiz için SPSS paket programı kullanıldı. Üzerinde durulan özellikler için tanımlayıcı istatistikler; medyan, ortalama ve standart sapma olarak ifade edildi. Literatür taramasında elde edilen bilgiler yardımıyla popülasyonu bilinen örnekleme yöntemi kullanıldı. Bu bilgiler ışığında; Z:1.96, Tip-1 hata %5, örneklem büyüklüğü 23 hasta olarak hesaplandı. Bu kapsamda; "G\*Power istatistik programı (ver.3.1.9.4; Faul ve Erdfelder, 1998)\*" kullanılarak; Tip-1 hata %5, Etki büyüklüğü 0,7 alındığında Power %82 bulundu.

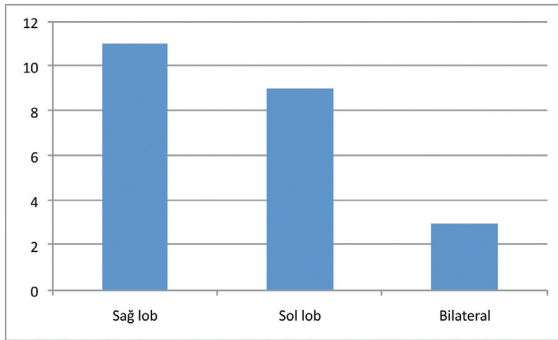
## Bulgular

Çalışmaya dahil edilen 60 akciğer kist hidatik vakasının 23'ünde (%38) rüptür teşhisi konuldu. Akciğer kist hidatik rüptürü olan hastalarının 12'si (%52) kız, 11'i (%48) erkekti. Ortama yaş 10.2±3.87 yıldır. En sık başvuru nedeni öksürük (n=14, %61) idi (Grafik 1). Rüptür sonrası hastaların 12'sinde plevral efüzyon, sekizinde pnömotoraks ve üçünde pnömotoraks-plevra efüzyonu birlikteliği görüldü. Akciğer kist hidatik rüptür tanısı konulduktan sonra çekilen karın ultrasonografilerinde dokuz hastada karaciğerde kist hidatik saptandı. Ayrıca bilgisayarlı akciğer tomogra-



Grafik 1. Hastaneye başvuru esnasındaki semptom ve bulgular.

filerinde bir hastada aynı ve üç hastada ise karşı akciğerde rüptürsüz akciğer kist hidatik tespit edildi. Lokalizasyon olarak en sık sağ (n=11, %47) akciğer tutulumu vardı (Grafik 2). Hastaların 17 (%74)'sinde kistotomi kapitonajsız olarak, altısında (%26) ise kistotomi ve kapitonaj birlikte uygulandı. Yalnızca bir hastaya lobektomi uygulandı. Ortalama açık bronş sayısı  $5,2 \pm 1,7$  olarak saptandı. Hastanede yatış süresi ortalama  $8.40 \pm 2.51$  gündü. Akciğer kist hidatik rüptürü teşhisi konulan hastalarda bilgisayarlı akciğer tomografisine göre ortalama çap  $5.06 \pm 2.47$  cm bulundu. Yaşadığı yer açısından bakıldığında sadece beş (%22) hasta şehir merkezinden gelirken 18 (%78) hastanın kırsaldan geldiği görüldü.



Grafik 2. Rüptüre akciğer kist hidatik lokalizasyonları.

Tüm hastalar düzenli olarak "albendazol" tedavine devam etti. Takiplerinde hiçbir hastada karaciğer enzimlerinde artış görülmediğinden medikal tedavilerine altı ay boyunca devam edildi.

Taburculuk sonrası kontrollerde sadece bir vakada pnömoni gelişti. Bu vakada parenteral antibiyotik tedavisi verildi. Diğer vakaların cerrahi sonrası takiplerinde komplikasyon olmadı.

#### Tartışma

Akciğerlerin en sık görülen bir parazit hastalığı olan hidatik kist başta İran, Türkiye, Yeni Zelanda gibi daha çok gelişmekte olan ülkelerde görülen endemik zoonotik bir hastalıktır<sup>(1,4,5)</sup>. Ülkemizde ise en sık Doğu ve Güneydoğu Anadolu bölgesinde görülür<sup>(4)</sup>. Ayrıca kırsaldakiler kentsel alanlarda yaşayanlara göre daha çok etkilenmektedirler<sup>(1)</sup>. Çalışmamızdaki vakalar %78 gibi büyük bir oranda kırsaldan gelenlerden oluşmuştu.

Kistlerin büyümesi yavaş olduğundan genellikle klinik

semptom vermezler. Semptomlar kistin yer kaplayan kitle etkisinden, mekanik obstrüksiyondan, rüptürden veya ikincil alerjik reaksiyonlardan kaynaklanır<sup>(5)</sup>. Rüptür, özellikle büyük kistleri olan hastalarda kistlerin ana komplikasyonudur ve kistin plevral boşluğa veya bronşa açılması sonrası mortalite ve morbiditeyi artırır<sup>(6)</sup>. Özdemir ve arkadaşlarının yaptığı bir çalışmada rüptür oranı %22,6 olarak ifade edilmiştir<sup>(1)</sup>. Bizim çalışmamızda bu oran %38 gibi daha yüksek bir oranda tespit edildi. Oranın yüksekliğini bölgemizin dağlık olmasına, ailelerin sosyo-ekonomik ve sosyo-kültürel düzeyinin düşük olmasına, vakalarımızın ekseriyetinin kırsaldan gelmesine ve bu nedenle hastaneye kırsaldan ulaşımın zorluğuna bağladık.

Çocukluk çağında akciğer dokusunun elastikiyetinden dolayı kistler dev boyutlara ulaşabilir. Büyük hacimli kistlerdeki rüptür oranı küçük hacimli kistlere göre daha fazladır. Ayrıca çocukluklardaki göğüs boşluğunun da yetişkinlere nazaran daha küçük hacimli olması, düşük basınçta dahi kist rüptürü meydana getirebilir<sup>(1)</sup>. Bu nedenle çocukluk çağında akciğer hidatik kisti teşhisi konulan hastaların rüptür riskini önlemek için mümkün olan en kısa zamanla cerrahiye alınması gerekir.

Önal ve ark.'nın<sup>(7)</sup> yaptığı bir çalışmada akciğer sağ orta lob ve lingulada bulunan hidatik kistlerin rüptür oranlarının ve komplikasyon sıklığının daha yüksek olduğunu sonucuna varmıştır. Çalışmamızda hastalarda literatürden farklı olarak sağ akciğer alt lobta rüptür ve buna bağlı komplikasyonlar daha sıktı.

Akciğer hidatik kistlerinin rüptürleri genellikle göğüs ağrısı (%49), öksürük (%46), nefes darlığı (%42), hemoptizi (%33), ateş (%36) ve mukopürülan balgam üretimi (%33) ile kendini gösterirken sadece hastaların %3'ü asemptomatik seyrederek<sup>(3,5)</sup>. Çalışmamızda en sık görülen semptom öksürük olup, literatürden farklı olarak beş hastada kusma şikayeti de eşlik etti.

Teşhis genellikle zor konulur. Çünkü bronş lümenine rüptürden sonra akciğerlerdeki radyografik görünüm büyük ölçüde değişebilir. Bu durum pnömoni, tüberküloz, akciğer apsesi, tümör veya plevra sıvısı olarak yanlış teşhis edilebilir. Bazen de kistin tüm içeriği serbest bırakıldığında ve kist hava ile dolduğunda pnömotoraks olarak teşhis edilebilir<sup>(5)</sup>. Çalışmamızda iki hastada plevra efüzyonu sonrası takılan göğüs

tüpünün içine gelen kistler akciğer hidatik kistinin rüptürünü düşündürdü. Kesin tanı bilgisayarlı akciğer tomografisi ile teyit edildi. Hidatik kistleri tespit etmek için kullanılan radyografik görüntüleme yöntemlerinden ilki direkt grafidir. Ultrasonografi, bilgisayarlı tomografi ve manyetik rezonans görüntüleme kullanılabilir. Bilgisayarlı tomografi kist rüptürünü belirlemede %100 duyarlılığa sahiptir <sup>(1,3,5)</sup>. Çalışmamızda tüm hastalarda cerrahi öncesi mutlaka bilgisayarlı akciğer tomografisi çekildi. Bir hastamızda kızaktan düşme sonrası çekilen tomografi sonrası tesadüfen akciğer kist hidatiği rüptürü teşhisi konuldu.

Cerrahide uygulanan kapitonaj işlemi tartışmalıdır. Özdemir ve arkadaşları kapitonaj işlemi perikistik dokulardaki enfeksiyon riski nedeniyle önermemiştir <sup>(1)</sup>. Sayır ve ark. <sup>(8)</sup> ise uzayan hava kaçağı, ampiyem, bronkoplevra fistülü, uzun süre hastanede kalma ve retorakotomi gereksinimindeki artış gibi nedenlerle kapitonajın mutlaka yapılması gerektiğine söylemektedirler. Çalışmamızda kapitonaj işlemi her vaka için ayrı ayrı değerlendirildi. Kapitonaj işlemi dört cm'den küçük kistlerde tercih edilip; daha büyük kistlerde tercih edilmedi.

Cerrahi sonrası "albendazol" medikal tedavisinin verilmesi zorunludur. Komplike olmayan hastalarda "albendazol" tedavisine ameliyattan 5-14 gün önce başlanmalıdır <sup>(9,10)</sup>. Akciğer kist hidatik rüptürlerinde "albendazol" tedavisi preoperatif olarak başlanmalı ve postoperatif olarak devam edilmelidir. Hepatotoksisiteleri nedeniyle bir hafta ila iki hafta ara verilmelidir. Üç haftalık ve dört haftalık döngüler halinde tedavi üç ila altı ay sürebilir <sup>(1)</sup>. Nüksleri önlemek için en iyi seçim "albendazol"ün düzenli kullanılmasıdır <sup>(3,5)</sup>. Kliniğimizde ameliyat öncesi "albendazol" (10-15 mg/kg/gün) tedavisi başlandı. Tedaviye üç hafta boyunca devam edip bir hafta ara verilecek şekilde devam edildi. Tedavi en az altı ay boyunca yapıldı. Takiplerde hiçbir hastamızda nüks görülmedi.

Akciğer kist hidatik rüptürlerinin ana tedavisi cerrahi müdahaledir. En uygun cerrahi prosedürler kist zarının çıkarılması ve bronş açıklıklarının kapatılmasıdır. Bazı komplikasyonlu hidatik kistlerde dekortikasyon, segmentektomi ve lobektomi de gerekebilir <sup>(3,5)</sup>. Çalışmamızda tüm hastalarda dekortikasyon işlemi yapılırken, lobektomi sadece bir hastaya uygulandı.

Bu çalışmada kısıtlamamız preoperatif dönemde kist hidatik indirekt hemaglütinasyon testinin yapılamamış olmasıdır.

## Sonuç

Akciğer kist hidatiklerinin rüptürlerinde tedavisinde basit kistotomi yeterli tedavi seçeneğidir. Bronşlardaki hava sızıntısını önlemek için bronş açıklıklarının titizlikle kapatılması zorunludur. Özellikle Doğu Anadolu Bölgesi gibi hayvancılığın fazla yapıldığı yerlerde acil serviste pömotoraks veya plevra efüzyonu tanısı konan vakalarda akciğer kist hidatiği rüptürü ön planda düşünülmelidir.

**Etik Kurul Onayı:** Çalışma için yerel etik kurulu tarafından 19/02/2021 tarihli 2021/03-09 karar sayısı ile onay alındı.

**Çıkar Çatışması:** Yazarlar herhangi bir çıkar çatışmasının olmadığını beyan etmektedir.

**Finansal Destek:** Çalışma için herhangi bir finansal destek alınmamıştır.

**Hasta Onamı:** Gerekli onamlar alınmıştır.

**Ethics Committee Approval:** The study was approved by the local ethics committee with the decision number 2021/03-09 dated 19/02/2021.

**Conflict of Interest:** The authors declare that there is no conflict of interest.

**Funding:** No financial support was received for the study.

**Informed Consent:** Necessary consents were obtained.

## Kaynaklar

- Özdemir T, Sayan A, Candan B, Köylüoğlu G. Clinical features and treatment of ruptured pulmonary hydatid cyst in children. Turk J Pediatr. 2020;62(4). <https://doi.org/10.24953/turkjpmed.2020.04.007>
- Bakal U, Kazez A, Akyol M, Kocakoc E, Simsek S. A portable ultrasound based screening study on the prevalence and risk factors of cystic echinococcosis in primary school children in East Turkey. Acta Tropica. 2012;123(2):91-5. <https://doi.org/10.1016/j.actatropica.2012.03.011>
- Karimi M, Rostami A, Spotin A, Rouhani S. Ruptured pulmonary hydatid cyst: a case report. J Parasit Dis. 2017;41(3):899-902. <https://doi.org/10.1007/s12639-017-0880-z>
- Durceylan E, Mergan İliklerden D. Lung hydatid cyst surgical treatment: Our clinical experience. Van Tıp Derg. 2020;27(2):144-9.

- <https://doi.org/10.5505/vtd.2020.87699>
5. Shameem M, Akhtar J, Bhargava R et al. Ruptured pulmonary hydatid cyst with anaphylactic shock and pneumothorax. *Resp Care*. 2011;56(6):863-5. <https://doi.org/10.4187/respcare.00821>
  6. Rawat S, Kumar R, Raja J, Singh RS, Thingnam SKS. Pulmonary hydatid cyst: Review of literature. *J Family Med and Primary Care*. 2019;8(9):2774. [https://doi.org/10.4103/jfmpc.jfmpc\\_624\\_19](https://doi.org/10.4103/jfmpc.jfmpc_624_19)
  7. Önal Ö, Demir ÖF. The relation between the location and the perforation rate of lung hydatid cysts in children. *Asian J Surg*. 2018;41:422-6. <https://doi.org/10.1016/j.asjsur.2017.04.001>
  8. Sayır F, Çobanoğlu U. Yöremizin endemik paraziter hastalığı: Kist hidatik. *Van Tıp Derg*. 2013;20(4):288-93.
  9. Brunetti E, Kern P, Vuitton DA. Writing Panel for the WHO-IWGE. Expert consensus for the diagnosis and treatment of cystic and alveolar echinococcosis in humans. *Acta Trop*. 2010;114:1-16. <https://doi.org/10.1016/j.actatropica.2009.11.001>
  10. Tartar T, Bakal U, Sarac M, Kazez A. Laboratory results and clinical findings of children with hydatid cyst disease. *Niger J Clinic Pract*. 2020;23(7):1008-12. [https://doi.org/10.4103/njcp.njcp\\_531\\_19](https://doi.org/10.4103/njcp.njcp_531_19)